

## СПОСОБ УЛУЧШЕНИЯ ХИРУРГИЧЕСКИХ РЕЗУЛЬТАТОВ ПОСТТРАВМАТИЧЕСКИХ СТРИКТУР И ОБЛИТЕРАЦИИ У ДЕТЕЙ, ОПЫТ УЧРЕЖДЕНИЯ

Х.А. Акилов, Ш.А. Низомов, Б.С. Шукуров

Центр развития профессиональной квалификации медицинских работников,  
Ташкент, Узбекистан

## A METHOD FOR IMPROVING THE RESULTS OF SURGICAL TREATMENT OF POST-TRAUMATIC STRICTURES IN CHILDREN, THE EXPERIENCE OF THE INSTITUTION

H.A. Akilov, Sh.A. Nizomov, B.S. Shukurov

Center for the Development of Professional Qualifications of Medical Workers, Tashkent, Uzbekistan

**Материал и методы.** Материал основан на результатах лечения 70 детей с посттравматическими стриктурами уретры в возрасте от 5 до 13 лет. Все больные до поступления в детское хирургическое отделение ранее оперированы в других лечебных учреждениях по методу Марион–Хольцова. Всем пациентам выполнили модифицированную операцию Марион–Хольцова с установлением двухдиаметрового катетера собственной модификации.

**Результаты.** Удовлетворительные результаты отмечены у 69 (98,6%) детей. Только у 1 больного отмечен рецидив стриктуры, в последующем ему выполнено восстановление уретры из кожи мошонки.

**Заключение.** Эффективное дренирование и промывание зоны анастомоза с применением дренирующего катетера предотвращает его инфицирование и благотворно влияет на процессы заживления тканей.

**Ключевые слова:** уретра, травма, стриктура, лечение.

The material was analyzed as a result of treatment in 70 patients with post-traumatic urethral strictures. Prior to admission to the children's surgical department, all patients were previously operated on in other medical institutions using the Marion–Holtsov method. Repeated operations of this category of patients present difficulties due to roughly expressed cicatricial changes in the wall of the urethra and surrounding tissues. The success of the surgical intervention depends on the level of the selected proximal end of the urethra, which allows it to align in any area, as well as on the correctly applied anastomosis.

Effective drainage and washing of the anastomosis zone using a draining catheter prevents infection and has a beneficial effect on tissue healing processes. Satisfactory results were noted in 98.6% of cases, and only one patient had a poor result, and subsequently this patient underwent surgery – restoration of the urethra from the skin of the scrotum.

**Keywords:** urethra, trauma, stricture, operation.

Хирургическое лечение посттравматических стриктур уретры в педиатрической практике имеет хорошие результаты. Чаще встречаются повреждения простаты и шейки мочевого пузыря. Травмы задней уретры происходят в 4–19% в связи с переломами таза в результате автотранспортной травмы. Повреждения передней уретры происходят при травмах полового члена. Сложность лечения обусловлена мочевыми осложнениями – как повторное образование стриктур, недержание мочи и эректильная дисфункция [1, 2]. Сравнительный анализ Клинических рекомендации по травме мочеполовой системы Европейской ассоциации урологов (EAU) и Société Internationale d'Urologie (SIU) показал, что сегодня ещё актуальны многоцентровые исследования. Это необходимо для оптимизации, улучшения качества, повышения степени диагностики и лечения травм уретры [3].

Несмотря на достигнутые успехи в хирургическом устранении стриктур и облитераций травматического происхождения мембранозного и простатического отделов уретры, процент неудачных исходов еще очень велик, и они колеблются от 25 до 50% [4–8]. Спектр причин неудачных исходов весьма разнообразен, начиная от нарушений в первичной помощи и диагностике, завершая несовершенством и погрешностями хирургической техники и послеоперационного ведения. В связи с этим вопрос предупреждения формирования посттравматических стриктур и их рецидива остаётся особо актуальной проблемой детской хирургии.

**Цель.** Улучшить результаты лечения посттравматических стриктур и облитерации уретры.

**Материал и методы.** На базе Центра развития профессиональной квалификации медицинских работников проанализированы результаты лечения 70 больных в возрасте от трёх до 15 лет. Из них у 27 (39%) были стриктуры и у 43 (61%) – облитерации. По локализации – в мембранозном отделе у 33 (47%) больных, в простатическом – у 17 (24%) или в обоих отделах уретры – у 19 (27%). У одного больного (2%) был полный отрыв уретры от шейки мочевого пузыря с последующим развитием стриктуры заднего отдела уретры. Причиной были травмы тазовых костей у 51 ребенка (73%) и падение с высоты у 19 (27%). В возрастном аспекте 5 детей были от 3 до 7 лет, 38 – в возрасте от 7 до 12 лет и 37 – в возрасте от 12 до 15 лет.

Ранее в клиниках по месту дислокации был прооперирован 51 (73%) ребенок. То есть стриктуры и облитерации у них при обращении к нам были рецидивные. Из них 27 были оперированы по методу Марион–Хольцова, 24 больных – по Кройсс–Фронштейну. После этих операций 17 пациентам проводилось длительное безуспешное бужирование уретры.

Остальным 19 (27%) пациентов до госпитализации в нашу клинику была наложена лишь эпицистостома.

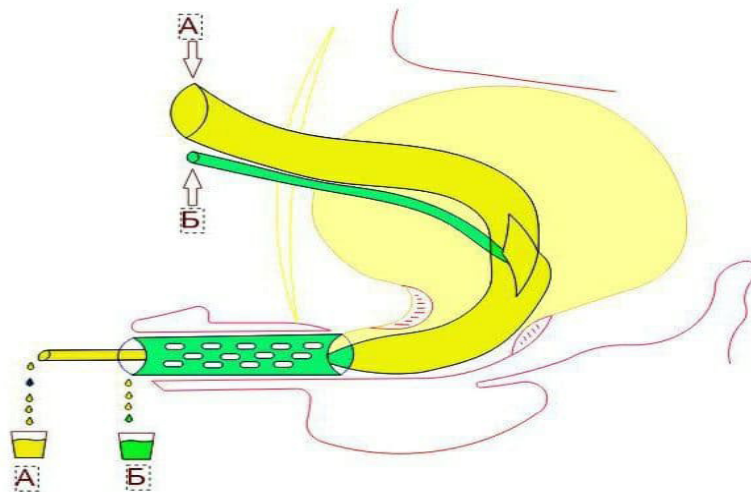
Всем больным выполняли восходящую и нисходящую уретрографию, УЗИ уретры и мочевого пузыря, уретроскопию. 51 пациенту проведена микционная цистоуретрография. Через цистостомический свищ 19 пациентам проводили осмотр шейки пузыря, внутреннего отверстия уретры. После операции, когда удаляли катетеры и дренажи, выполняли контрольную урофлоуметрию.

У всех 70 больных при поступлении уже был надлобковый цистостомический дренаж. После забора мочи на бактериологическое исследование выполняли замену дренажа и санацию мочевых путей. При «контролируемости» инфекции мочевых путей выполняли хирургическое лечение – модифицированную операцию Марион–Хольцова с установлением специального катетера (патент IDP № 05277, 19.11.2001).

Мы применяли промежностный разрез строго по срединной линии, дающий широкий доступ к задним отделам уретры. При углублении этого разреза, в отличие от предыдущего, мышцы не повреждаются. После рассечения кожи, подкожной клетчатки и обнажения поверхности луковично-кавернозной мышцы последнюю отделяем от спонгиозной ткани луковицы уретры. Затем мышцу отводим на две стороны, максимально сохраняя ее от повреждения, так как повреждение этой мышцы чревато развитием в последующем эректильной дисфункции.

Спонгиозную часть вместе с уретрой отделяем от места фиксации, рассекая прикрепляющую к нижнему краю лобковых костей связку. При этом спонгиозную ткань от уретры не отделяем, так как стенка детской уретры очень тонкая и нежная. Высвобождение луковичного отдела уретры продолжаем вглубь вместе с мембранозным отделом до предстательной железы. После этого отсекаем уретру от рубцово-измененной части (при стриктурах и облитерациях мембранозного отдела) или как можно ближе к рубцово-измененной части уретры (когда стриктура или облитерация в простатическом отделе, или при случаях отрыва уретры от шейки мочевого пузыря). Необходимо помнить, что каждый миллиметр не рубцово-измененной ткани стенки уретры – очень ценная для предохранения от натяжения линии анастомоза. В случаях повторной операции из-за многочисленных сращений и рубцов окружающих тканей, а также из-за полной облитерации мембранозного, простатического или обоих этих отделов уретры пунктуально соблюдать принцип топографо-анатомических операций не представляется возможным. Поэтому на данном этапе выполнения операции главное внимание следует уделять аккуратному освобождению дистальной части уретры и её отсечению от облитерированной или стриктурно измененной части. Удаление рубцов в проксимальном отделе следует начинать со стороны внутренней поверхности лонного сочленения, чтобы максимально избежать повреждения простаты. После отсечения рубцовых тканей и нахождения тупого конца проксимальной части уретры стенка последней осторожно рассекается, и их концы освобождаются от окружающих тканей.

После тщательной подготовки обоих концов уретры к наложению анастомоза «конец в конец» проводили дренирование мочевого пузыря двухдиаметровой пузырьно-уретральной трубкой, проксимальный конец которой (диаметр 0,5–0,6 см), выводится на надлобковую область, на уровне треугольника Льео. От начальной части шейки мочевого пузыря стенка этой трубки утончается (диаметр 0,15–0,18 см), и на нее надевается другой катетер с наружным диаметром 0,4–0,5 см, на стенке которого имеются маленькие множественные дренирующие отверстия. Конец обоих катетеров выводится через наружное отверстие уретры на 5–6 см (рис. 1).



**Рис. 1.** Схема функционирования катетера: через вход А выполняется орошение полости мочевого пузыря, промывная жидкость выходит через выход А; через вход Б выполняется орошение зоны анастомоза, просвет между дренажом и стенкой уретры, промывная жидкость выходит через выход Б

При наложении анастомоза у детей до 7 лет накладываются 4 лигатуры и у детей 7–14 лет – 6 лигатур. Швы располагаются равномерно по окружности шейки мочевого пузыря или остатку заднего отдела уретры. Обычно в этих случаях задний отдел уретры представляет собой остаток стенки, длиной не более 0,2–0,3 см. По данным уретрограмм протяженность стриктур и облитераций составила в среднем  $1,9 \pm 0,2$  см. Интраоперационно с большой осторожностью высвобождали измененные участки уретры. Отсечение рубцово-измененной части уретры производили как можно ближе к патологическим участкам. После иссечения диастаз между проксимальной и дистальной частями составил в среднем  $3,8 \pm 0,2$  см. Поэтому для уменьшения натяжения линии анастомоза проводили максимальную мобилизацию дистальной части уретры. В одном случае, у больного с отрывом уретры от шейки пузыря, выполнили мобилизацию шейки мочевого пузыря. Следующим этапом устанавливали полихлорвиниловый двухдиаметровый катетер, размеры которого подбирали индивидуально в каждом случае. Затем накладывали анастомоз – монофиламентные швы располагали равномерно по окружности, как было указано выше.

Результаты операции в отдаленном периоде – через 3–6 месяцев ( $n=64$ ) и 1 год ( $n=57$ ) – проверяли путем опроса, непосредственного осмотра и обследования.

**Результаты.** Послеоперационное лечение не отличалось от общепринятых принципов. Но при этом особо акцентировали внимание на следующих факторах:

- подбор парентерального антибиотика, когда основанием служил не только результат бактериологического исследования, но и особенности микробного пейзажа всей когорты больных. Это то, что когда у наших пациентов преобладает нозокомиальная флора, следует выбирать защищенный антибиотик, имеющий бактерицидные способности в отношении внутрибольничных штаммов с достаточной доказательной базой;

- предлагаемое нами постоянное орошение мочевого пузыря стерильными растворами с антисептическим компонентом. Для этого применяли хлоргексидина биглюконат или диоксидин;

- регулярное орошение участка анастомоза уретры с последующим введением антибиотиков через предложенный нами микрокатетер. То есть мы осуществляли планомерную местную санацию раны и местное лечение инфекции.

Микробиологическое исследование мочи с определением возбудителя и чувствительности к антибактериальным препаратам было выполнено 66 (100%) больным. При исследовании мочи у 15 (22,7%) детей роста микрофлоры не обнаружено, положительный результат посева мочи был у 51 (77,3%) больного. Из них у 31 (47,1) ребенка обнаружен рост микроорганизмов семейства Enterobacteriaceae, у 15 (22,7%) больных – рост микробов семейства Proteus, у 3

(4,5%) – *St. saprophiticus* и у 2 (3,0%) – *Candida*. Подобный вариант высева уропатогенов мы объясняем тем, что непосредственно до поступления в стационар 15 (22,8%) детей получали антибактериальное лечение.

Анализ чувствительности выделенных микроорганизмов проводили только в отношении антибактериальных препаратов, которые разрешены к применению в педиатрической практике. Орошение области анастомоза проводили стерильным физиологическим раствором (0,9% раствор натрия хлорида) с антисептиком. В качестве антисептического компонента использовали Хлоргексидин биглюконат (во всех возрастных группах) или Диоксидин (только в старшей возрастной группе). Для антисептической обработки участка раны уретры (анастомоз) 0,5% стерильный раствор готовили путём разбавления препарата в отношении 1:40 в 0,9% физиологическом растворе (натрий хлорид) со стерильным глицерином. Особенностью данного раствора считается его способность повышать чувствительность бактерий к хлорамфениколу, канамицину, неомицину, цефалоспорином. Для орошений 5–10 мл раствора вводили через дренаж в область анастомоза, обычно 2–3 раза в сутки. Курс лечения – 7–9 дней, ежедневно, до удаления катетера.

Благодаря использованию специального дренирующего катетера ни в одном случае не наблюдали местных осложнений инфекционного генеза, что позволило предупредить рецидив, как это отмечали другие хирурги. Только в одном случае наблюдали рецидив стриктуры. При повторной операции была обнаружена большая протяжённость диастаза между здоровыми концами уретры. Она оказалась больше 6 см, и этому больному для восстановления уретры по техническим причинам пришлось использовать лоскут из кожи мошонки на сосудистой ножке. Проводимые местные манипуляции и техника операции обусловили гладкое течение послеоперационного периода: раны заживали первично, что позволило удалять специальный дренирующий катетер из уретры не позже 8–9 суток. После операции контролировали максимальный объём мочевого пузыря, толщину его стенки, объём остаточной мочи и время мочеиспускания. Результаты этих исследований отклонений от возрастных критериев нормы не обнаружили. Также достоверного различия с данными отдаленных сроков обследования не наблюдали. У 69 детей жалоб не было, струя мочи обычная, данные упрощенного урофлоуметрического индекса (Гольдберг В.В., 1974) оказались в пределах нормы (14,3+3,3 мл/с после удаления катетера на 10 сутки после операции; 23,6+4,9 мл/с через 3–6 месяцев после операции; 24,9+5,8 мл/с через 12 месяцев после операции,  $p > 0,05$ ). Рецидива стриктуры, с учетом всех объективных данных, не отмечалось.

**Заключение.** Тщательная подготовка и корректное исполнение этапов хирургической манипуляции анастомоза уретры с использованием специального дренирующего катетера, с корректным подбором антимикробных средств для парентерального и местного применения, позволило достичь хороших результатов в 98,6% случаев, включая случаи повторной коррекции при рецидивных стриктурах и облитерациях уретры. Предлагаемый специальный дренирующий катетер предполагает обнадеживающие результаты для широкого применения.

## Литература/References

1. Kitrey N.D. et al., EAU Guidelines on Urological Trauma 2016, *Eur. Urol.* (2016) 47(1):1-15.
2. Waterloos M. et al., *Journal of Pediatric Urology* (2019) 15, 176. e1e176.e7.
3. Darren J. Bryk, Lee C. Zhao, Guideline of guidelines: a review of urological trauma guidelines. *BJU Int* 2016; 117: 226–234.
4. Нестеров С.Н., Ханалиев Б.В., Володичев В.В. и др. Хирургическое лечение пациентов со стриктурой уретры // Вестник Национального медико-хирургического центра им. Н.И. Пирогова. 2016. Т. 11. № 4. – С. 84–89.
5. Павлов В.Н., Казихинуров Р.А., Измайлов А.А. и др. Опыт лечения стриктур уретры при использовании различных видов уретропластик // Медицинский вестник Башкортостана. 2017. Т. 12. № 3 (69). – С. 60–62.
6. Павлов В.Н., Казихинуров Р.А., Сафиуллин Р.И., и др. Выбор оптимального метода и способы улучшения результатов хирургического лечения у пациентов с посттравматическими, воспалительными стриктурами и облитерациями уретры. // Уральский медицинский журнал. 2017. № 2 (146). – С. 92–95.
7. Трапезникова М.Ф., Базавев В.В., Уренков С.Б. – Сравнительный анализ результатов открытых и эндоскопических операций при облитерациях задней уретры у мужчин. // Урология. 2004. № 1. С.47–54.
8. Arlen A.M., Powell C.R., Hoffman H.T., Kreder K.J. Buccal mucosal graft urethroplasty in the treatment of urethral strictures: experience using the two-surgeon technique. // *Scientific World Journal*. 2010. – Vol. 8.– P. 74–79.