

ПОРТОСИСТЕМНЫЕ КОЛЛАТЕРАЛИ И РИСК КРОВОТЕЧЕНИЙ ПРИ ПОРТАЛЬНОЙ ГИПЕРТЕНЗИИ У ДЕТЕЙ

М.М. Алиев, О.А. Абдукодилов, Б.Н. Кубеев

Ташкентский педиатрический медицинский институт
Республиканский специализированный научно-практический медицинский центр педиатрии

PORTOSYSTEMIC COLLATERALS AND THE RISK OF HAEMORRHAGE IN PORTAL HYPERTENSION IN CHILDREN

M.M. Aliev, O.A. Abdukodirov, B.N. Kubeyev

Tashkent Pediatric Medical Institute
Republican Specialized Scientific and Practical Medical Centre of Pediatrics

Цель исследования. Изучить особенности формирования портосистемных коллатералей у детей при блокаде системы воротной вены и определить их клиническое значение в контексте риска развития пищеводно-желудочных кровотечений.

Материал и методы исследования. В клинике детской хирургии ТашПМИ и РСНПМЦП за период с 2007 по 2024 г. на стационарном обследовании и лечении находилось 230 детей в возрасте от 1 года до 17 лет с портальной гипертензией. Основными методами обследования для установления диагноза являлись УЗИ и ФЭГДС.

Результаты и обсуждение. Частые эпизоды кровотечения в раннем детском возрасте мы объясняли с позиции наличия физиологического гастроэзофагеального рефлюкса, который в норме у 60–65% детей самостоятельно исчезает в возрасте 2 лет. Сам по себе гастроэзофагеальный рефлюкс у детей раннего возраста не представляет никакого клинического значения. Однако в наших наблюдениях наличие ВРВП III ст. у 43% больных, а также GOVI-типа у 40% детей явились весомым аргументом, свидетельствующим о значимой роли в развитии острых геморрагий у детей раннего возраста.

Заключение. У детей с портальной гипертензией формирование портосистемных коллатералей является компенсаторной реакцией на блокаду воротной вены. Наиболее значимыми клиническими проявлениями являются варикозно расширенные вены пищевода и желудка, которые существенно повышают риск пищеводно-желудочных кровотечений. Установлена зависимость между степенью варикозного расширения вен (особенно III и IV ст.) и типом варикозных вен (GOVI) с вероятностью развития геморрагий. Выраженность портальных коллатералей и возраст пациента также оказывают влияние на риск кровотечения. В частности, у детей с выраженными спленоретроперитонеальными коллатеральными варикозное расширение вен пищевода и желудка встречалось реже, что может указывать на их защитную роль. Ультразвуковое исследование помогает выявлять коллатерали, однако не всегда позволяет точно определить их тип. Таким образом, комплексная оценка с использованием эндоскопии и ультразвука имеет важное значение для диагностики и профилактики осложнений портальной гипертензии у детей.

Ключевые слова: портальная гипертензия, варикозное расширение вен, пищеводно-желудочное кровотечение.

Annotation. Purpose of the study – To study the peculiarities of portosystemic collaterals formation in children with portal vein blockade and to determine their clinical significance in the context of the risk of esophageal-gastric bleeding.

Material and methods of research. 230 children aged from 1 year to 17 years with portal hypertension were examined and treated in the clinic of pediatric surgery of TashPMI and RSNPMCP for the period from 2007 to 2024. The main methods of examination to establish the diagnosis were ultrasound and FEGDS.

Results and Discussion. We explained the frequent bleeding episodes in early childhood from the position of physiological gastroesophageal reflux, which in norm in 60–65% of children disappears independently at the age of 2 - x years. In itself gastroesophageal reflux in young children does not represent any clinical significance. However, in our observations, in the presence of IIIst IVD in 43% of patients and GOVI-type in 40% of children, it is a significant argument indicating its significant role in the development of acute hemorrhages in infants.

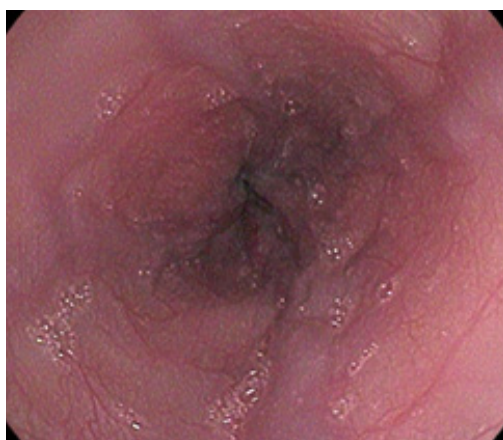Conclusion. In children with portal hypertension the formation of portosystemic collaterals is a compensatory response to portal vein blockade. The most significant clinical manifestations are esophageal and gastric varices, which significantly increase the risk of esophageal-gastric bleeding. The correlation between the degree of varicose veins (especially III and IV degrees) and the type of varicose veins (GOVI) with the probability of hemorrhage development has been established. The severity of portal collaterals and the age of the patient

also influence the risk of hemorrhage. In particular, esophageal and gastric varices were less common in children with prominent splenoretroperitoneal collaterals, which may indicate their protective role. Ultrasonography is helpful in identifying collaterals but does not always accurately determine their type. Thus, a comprehensive evaluation using endoscopy and ultrasound is important for the diagnosis and prevention of complications of portal hypertension in children.

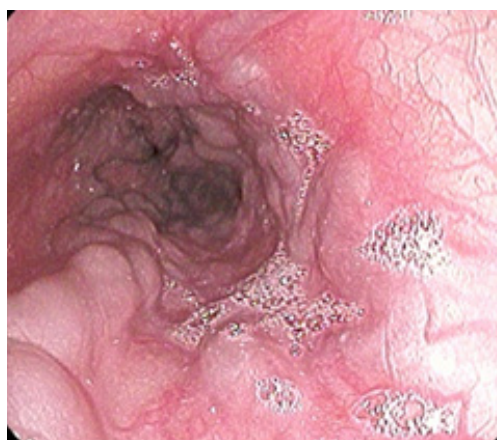Key words: portal hypertension, varicose veins, esophageal-gastric bleeding.

Введение. Клинические проявления портальной гипертензии у детей характеризуются формированием флебэктазий, чаще в гастроэзофагеальном бассейне, и кровотечением из них. Полагают, что возрастные проявления и тяжесть клинических симптомов ВПГ у детей во многом зависят от степени блокады ВВ. Однако многолетние наблюдения и лечение детей с ВПГ свидетельствуют, что частота и тяжесть пищеводно-желудочных кровотечений не всегда пропорциональны выраженности флебэктазий и степени каверноматоза в воротах печени. При этом наибольшую угрозу жизни ребенка представляет не печеночная недостаточность, как при ЦП, а кровотечения из варикозных вен пищевода. [1, 5, 7, 8, 9, 11, 12, 13]

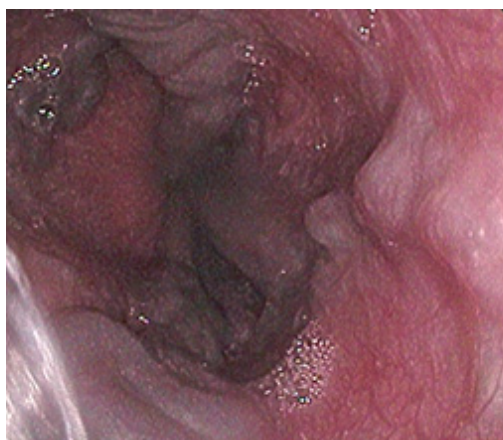Одним из проявлений реакции висцеральной гемодинамики на блокаду системы воротной вены у детей является формирование портосистемных коллатералей, наиболее значимыми из которых представляются варикозно расширенные вены желудка и пищевода, определяющие риск развития пищеводно-желудочных кровотечений. [2, 3, 4, 6, 10, 14]



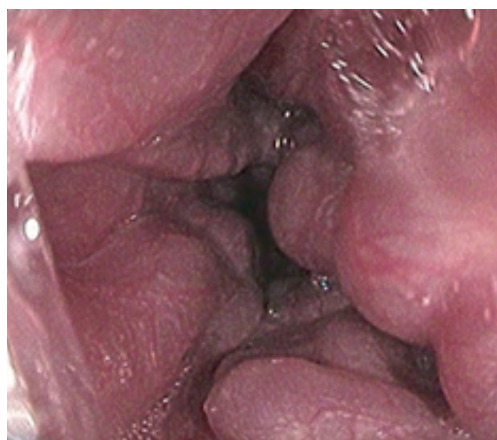I ст. BPB пищевода, выявлена у 44 (19,1%) больных



II ст. BPB пищевода, выявлена у 52 (22,6 %) больных



III ст. BPB пищевода, выявлена у 88 (38,3 %) больных



IV ст. BPB пищевода, выявлена у 46 (20 %) больных

Рис. 1. Эндоскопическая картина выраженности варикозного расширения вен пищевода у детей с ВПГ

Цель исследования. Изучить особенности формирования портосистемных коллатералей у детей при блокаде системы воротной вены и определить их клиническое значение в контексте риска развития пищеводно-желудочных кровотечений.

Материал и методы исследования. В клинике детской хирургии ТашПМИ и РСНПМЦП за период с 2007 по 2024 г. на стационарном обследовании и лечении находилось 230 детей в возрасте от 1 года до 17 лет с портальной гипертензией. Основными методами обследования для установления диагноза являлись УЗИ и ФЭГДС.

Пищеводно-желудочное кровотечение является одним из основных манифестирующих симптомов изменений висцеральной гемодинамики при ВПГ у детей, первичную эндоскопическую диагностику варикозного расширения вен пищевода и желудка мы проводили с учётом их структурных изменений (согласно классификации, предложенной F. Alvares (1983) и модифицированной А.А. Шавровым (1998)).

По данным эндоскопического исследования пищевода и желудка, у детей с ВПГ чаще всего наблюдалась III ст. (n=88) варикозного расширения вен пищевода. При этом средний балл был равен $8,12 \pm 0,16$ (n=230, $p < 0,001$), что условно соответствует средней степени выраженности варикозных вен пищевода (рис. 1). Кроме варикозных вен пищевода, в нашем наблюдении у 132 (57,4%) детей выявлены варикозные вены желудка. Во всех без исключения случаях варикозные вены желудка были первичными.

Согласно классификации Sarin S.K. (1992), наиболее часто выявлен GOV 1 типа (n=126), который по сути является продолжением варикозных вен пищевода. Несмотря на то, что в нашем наблюдении были дети и с тромбозом селезёночной вены, для которого является характерным IGV1 типа (изолированный варикоз вен дна желудка), в нашем наблюдении данной эндоскопической картины мы не обнаружили. Напротив, более характерный для внутрипечёночной формы портальной гипертензии IGV2 (изолированный варикоз антрального отдела желудка) выявлен у одного ребёнка с ВПГ (рис. 2). В литературе выявление изолированных варикозных вен желудка в антральном, препилорическом и в более дистальных отделах желудка объясняется затяжным течением заболевания или ранее выполненными эндоскопическими вариантами коррекций (склеротерапия, лигирование варикозных вен пищевода).

Таблица 1. Варикозные вены желудка у детей с ВПГ

Степень ФЭГДС	Возрастные группы					Всего
	До 3 лет	3–7 лет	8–11 лет	12–15 лет	Старше 15	
GOV 1	6	44	43	28	5	126
GOV 2	–	3	2	–	–	5
IGV 2	–	–	1	–	–	1
Всего	6	47	46	28	5	132

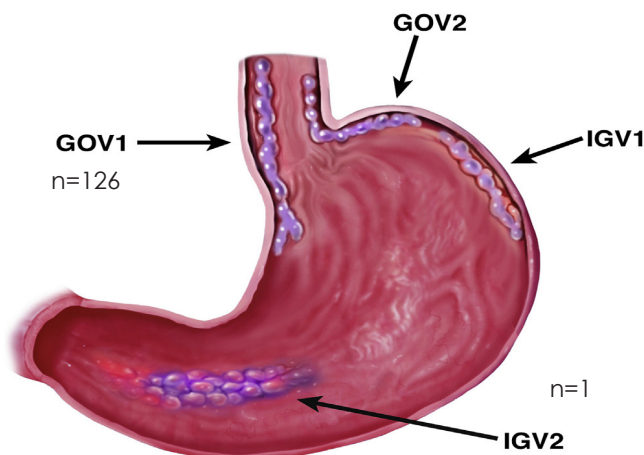


Рис. 2. Варикозные вены желудка у детей с ВПГ по Sarin S.K. (1992) Чаще всего варикозные вены желудка выявлены у детей в возрасте 8–11 (68%) и 12–15 лет (63%) (табл. 1).

Таблица 2. Риск развития кровотечения в возрастных группах по Sarin S.K. (1992)

Риск кровотечения	Возрастные группы					Всего
	до 3 лет	3–7 лет	8–11 лет	12–15 лет	старше 15 лет	
баллы	7,62±0,55*	8,16±0,25*	8,02±0,33	8,42±0,34	7,05±0,82	230
n	14	95	67	44	10	
p	0,001					

Риск кровотечения, оценённый по сумме баллов, свидетельствовал о том, что во всех возрастных группах отмечен умеренный риск развития кровотечения из ВРВП (табл. 2). Однако, несмотря на это, как уже было отмечено, и в раннем детстве, и в возрасте старше 15 лет, первым проявлением заболевания были именно гематомезис и мелена.

ВРВПиЖ, будучи по сути гепатофугальными коллатеральями, в какой-то мере обеспечивают латентное течение ВПГ, однако первичные признаки заболевания, то есть гастроэзофагеальные геморрагии, могут проявляться уже в раннем детском возрасте.

Практически во всех возрастных группах анализа у детей чаще выявлялась III ст. ВРВП, только у детей старше 15 лет обнаружена одинаковая частота I, II и III ст. ВРВП. Хотя ожидаемая эндоскопическая картина ВРВП, с учётом хронического прогрессирующего течения заболевания, должна иметь другую картину, т. е. у детей в старших возрастных группах должны чаще выявляться более высокие степени ВРВП.

Частые эпизоды кровотечения в раннем детском возрасте мы объясняли с позиции наличия физиологического гастроэзофагеального рефлюкса, который в норме у 60–65% детей самостоятельно исчезает в возрасте 2 лет. Сам по себе гастроэзофагеальный рефлюкс у детей раннего возраста не представляет никакого клинического значения. Однако в наших наблюдениях наличие ВРВП III ст. у 43% больных, а также GOVI-типа у 40% детей явилось весомым аргументом, свидетельствующим о значимой его роли в развитии острых геморрагий у детей раннего возраста.

Заключение. Таким образом, одним из проявлений реакции висцеральной гемодинамики на блокаду системы воротной вены у детей является формирование портосистемных коллатералей, наиболее значимыми из которых представляются варикозно расширенные вены

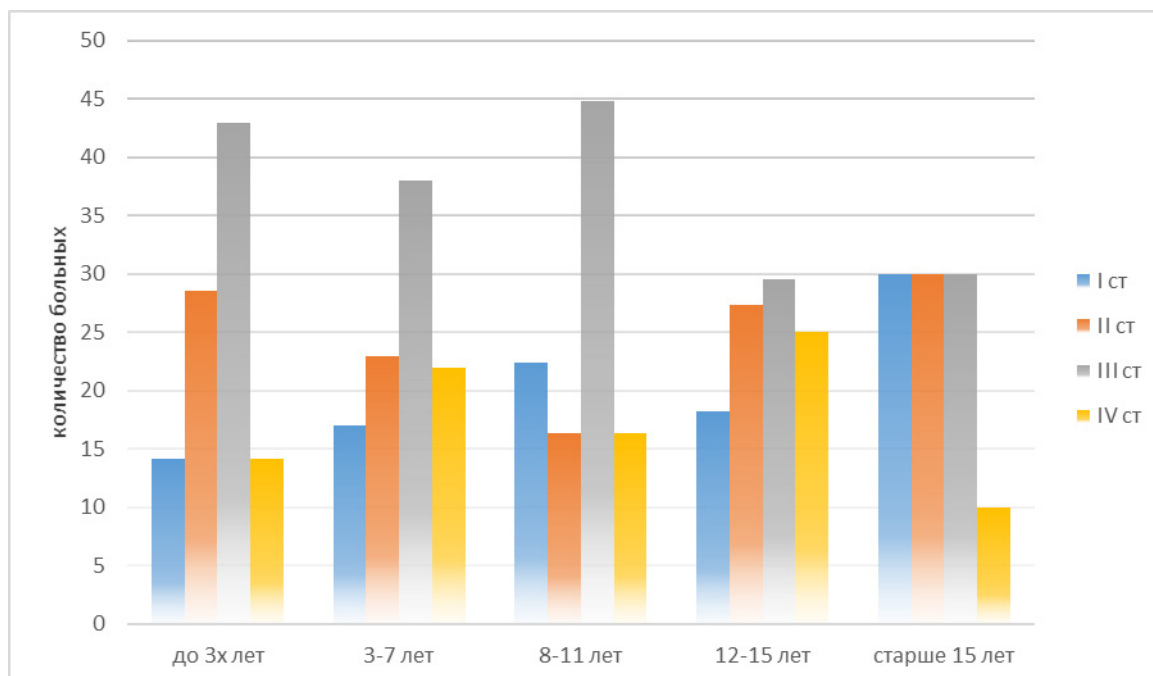


Рис. 1. Частота и степень варикозно расширенных вен пищевода у детей с ВПГ

желудка и пищевода, определяющие риск развития пищеводно-желудочных кровотечений. При этом высокий риск геморрагий находится в прямой зависимости от распространенности блокады притоков воротной вены и возраста пациента. Выявляемые при эндоскопическом исследовании варикозные вены пищевода и желудка есть не что иное, как портосистемные шунты, степень выраженности которых и определяет риск кровотечения. При эхографическом исследовании в области ворот выявляются портопортальные коллатерали, однако их степень выраженности не обеспечивает компенсацию портальной гипертензии.

Отдифференцировать спленоретроперитонеальные шунты от спленоренальных и спленосупраренальных по данным УЗИ не всегда представляется возможным. Несмотря на то, что, по данным некоторых исследователей, дифференциация этих шунтов не имеет принципиального значения, кроме как незначительной компенсации гипертензии портального кровообращения, результаты наших исследований свидетельствуют о другом. Так, у детей с массивными спленоретроперитонеальными коллатеральями, по данным эндоскопического исследования ВРВПЖ, либо совсем не выявлялись, либо определялись единичные мелкие стволы.

Литература/References

1. Разумовский А.Ю., Данжинов Б.П., Рачков В.Е. и др. Радикальный метод лечения внепеченочной портальной гипертензии у детей // Хирургия 2003; 7: 17-21
2. Разумовский А.Ю., Рачков В.Е. Хирургия портальной гипертензии у детей. – М., 2014, 370 с.
3. Сухов М.Н., Гарбузов Р.В., Дроздов А.В., Лывина И.П., Исаева М.В. Лечение детей с венозной почечной и внепеченочной портальной гипертензией // Вестник новых медицинских технологий. 2010; 17(3): 135-9.
4. Ферзаули А.Н., Разумовский А.Ю., Водолазов Ю.А. Венозная гемодинамика в почке после шунтирующих операций при внепеченочной портальной гипертензии у детей // Анналы хирургии. 1997; 1: 12-6.
5. Ольхова Е.Б. Аорто-мезентериальная компрессия левой почечной вены у детей после спленоренального шунтирования // Эхография, 2002; Available at: <http://www.rusmedserv.com/raydiag/zab/zab3st.html>
6. Поляев Ю.А., Сухов М.Н., Гарбузов Р.В., Дроздов А.В., Мыльников А.А. Ангиографическая диагностика патологии, сопутствующей внепеченочной портальной гипертензии у детей, и ее влияние на хирургическую тактику // Детская больница, 2010; 39(1): 9-15.
7. Сухов М.Н., Дроздов А.В., Гарбузов Р.В., Исаева М.В., Лывина И.П. Значение ультразвуковой и рентгеноэндососудистой диагностики в анализе сосудистой архитектоники при внепеченочной портальной гипертензии у детей // Вопросы гематологии/онкологии и иммунопатологии в педиатрии. 2010; 9(3): 33-40.
8. Сухов М.Н., Поляев Ю.А., Дроздов А.В., Мызин А.В., Гарбузов Р.В., Исаева М.В. и др. Варикоз вен малого таза и варикоцеле у детей с внепеченочной портальной гипертензией // Детская больница. 2011; 3: 13-8.
9. Лесовик В.С. Анатомо-экспериментальное обоснование микрохирургических каркасных концевых спленоренальных анастомозов при портальной гипертензии: Дисс. ... канд. мед. наук. – Оренбург; 2007.
10. Могила С.М. Пределы и последствия адаптации почек к затрудненному венозному оттоку // Урология и нефрология. 1980; 1: 27—32.
11. Сантоцкий Е.О., Минов А.Ф., Юрлевич Д.И. и др. Влияние окклюзии нижней полой вены при ортотопической трансплантации печени без применения обходного вено-венозного шунтирования на раннюю послеоперационную функцию почек (предварительный анализ) // Трансплантология. 2009; 1: 108-13.
12. Ахунзянов А.А., Нурмеев И.Н. Диагностика и лечение венозной почечной гипертензии у детей и подростков // Клиническая нефрология. 2010; 1: 57-9.
13. Елисеева Л.Н., Ждамарова О.И. и др. Способ оценки состояния венозного оттока по магистральным венам почек у лиц с нормальным уровнем артериального давления. // Кубанский научный медицинский вестник, 2009; 1 (106): 28-33.
14. Нурмеев И.Н., Рашитов Л.Ф. Диагностика и хирургическое лечение левосторонних хронических окклюдированных поражений почечных и подвздошных вен у подростков. Вопросы современной педиатрии. 2008; 3: 38-42.