



2026. Volume 3. Issue 1



INNOVATIVE SURGERY ON THE SILK ROAD

SCIENTIFIC-PRACTICAL JOURNAL



ISSN (Online): 3093-8732

ISSN (Print): 3093-9038



INNOVATIVE SURGERY ON THE SILK ROAD

**PEER-REVIEWED SCIENTIFIC AND
PRACTICAL JOURNAL**

Founded in 2023

Frequency - 4 issues per year

Distribution area

Republic of Uzbekistan,
foreign countries.

Editorial address:

Republic of Uzbekistan,
140154, Samarkand,
street M. Ulugbek, 70-A.

Telephone: +998 66 233 58 92

e-mail: sammu.2kl@gmail.com

WWW-site

www.journals.sammu2-kl.uz

Additional information:

Approved for printing March
30, 2026. Format A4. Century
Gothic typeface. Volume 10.25
conventional sheets.

Edition 30 copies.

Order No. 106/2026

Printed by the printing house SP
«SARVAR MEXROJ BARAKA»

ISSN (Print): 3093-9038
ISSN (Online): 3093-8732

2026. Tom 3. № 1

Founders

Specialized Children's Surgical Clinic
of Samarkand State Medical University.

Association of Endoscopic and Laparoscopic Surgeons
of Asia (ELSA)

**Registered with the Samarkand Regional Office of the Agency for
Information and Mass Communications**

№148080 of October 19, 2023

By the Resolution of the Presidium of the Higher Attestation Commission of the Republic of Uzbekistan dated August 25, 2025, No. 374/6, the journal "Innovative Surgery on the Silk Road" is included in the list of publications recommended for the publication of the main scientific results of dissertations in medical sciences.

Subscription index: 140154

The editors are not responsible for the content of advertising materials.
The views of the authors may not coincide with those of the editors.

The scientific and practical journal "Innovative Surgery on the Silk Road" has been published quarterly since 2024. Its creation was driven by the need to unite scientists and practicing surgeons engaged in clinical research and the implementation of innovative methods in modern surgical practice. The medical community of Central Asia, including medical researchers and practicing physicians, has shown great interest in the publication, which integrates cutting-edge medical ideas and modern innovative developments.

The journal "Innovative Surgery on the Silk Road" publishes articles across various surgical specialties and fields. Its pages feature editorials, original research, reviews, lectures, clinical observations, informational materials, reviews, letters to the editor, as well as discussions, publications on the history of surgery, short communications, and anniversary materials. Particular attention is given to the publication of research by young scientists, including graduate and postdoctoral students. A mandatory requirement for publication is that materials comply with evidence-based medicine.



РЕЦЕНЗИРУЕМЫЙ НАУЧНО-ПРАКТИЧЕСКИЙ ЖУРНАЛ

Основан 2023 году

**Периодичность –
4 номера в год**

Территория распространения

Республика Узбекистан,
зарубежные страны.

Адрес редакции:

Республика Узбекистан, 140154, г.
Самарканд, ул. М. Улугбека, 70-А.

Телефон: +998 66 233 58 92

e-mail: sammu.2kl@gmail.com

WWW-страница

www.journals.sammu2-kl.uz

Дополнительная информация:

Разрешено к печати 30.03.2026.

Формат А4. Гарнитура Century

Gothic. Объём 10,25 усл. п.л.

Тираж 30 экз. Заказ № 106/2026

Отпечатано в типографии

СП "SARVAR MEXROJ VARAKA"

INNOVATIVE SURGERY ON THE SILK ROAD

ISSN (Print): 3093-9038
ISSN (Online): 3093-8732

2026. Том 3. № 1

Учредители

Специализированная детская хирургическая клиника
Самаркандского государственного медицинского университета.

Ассоциация эндоскопических и лапароскопических хирургов
Азии (ELSA)

**Зарегистрирован в Самаркандском областном управлении
Агентства информации и массовых коммуникаций**

№ 148080 от 19.10.2023 г.

Постановлением Президиума ВАК Республики Узбекистан от 25
августа 2025 года за № 374/6

журнал «Innovative Surgery on the Silk Road» включён в перечень
изданий, рекомендуемых для публикации основных научных
результатов диссертаций по медицинским наукам.

Подписной индекс: 140154

Редакция не несёт ответственности за содержание рекламных
материалов. Точка зрения авторов может не совпадать с
мнением редакции.

Научно-практический журнал «Innovative Surgery on the Silk Road» издается ежеквартально с 2024 года. Его создание было обусловлено необходимостью объединения ученых и практикующих хирургов, занимающихся клиническими исследованиями и внедрением инновационных методов в современную хирургическую практику. Медицинское сообщество Центральной Азии, включая ученых-медиков и практикующих врачей, проявляет большой интерес к изданию, которое интегрирует передовые медицинские идеи и современные инновационные разработки.

Журнал «Innovative Surgery on the Silk Road» публикует статьи по различным хирургическим специальностям и направлениям. На его страницах можно найти передовые статьи, оригинальные исследования, обзоры, лекции, клинические наблюдения, информационные материалы, рецензии, письма в редакцию, а также дискуссии, публикации по истории хирургии, краткие сообщения и юбилейные материалы. Особое внимание уделяется публикации научных исследований молодых ученых, в том числе аспирантов и докторантов. Обязательным условием для публикации является соответствие материалов требованиям доказательной медицины.

EDITORIAL BOARD

Editor-in-Chief**Azamat Shamsiev**

DSc, professor, Pediatric Surgery
Samarkand State Medical University, Professor
Department of Pediatric Surgery № 1.
Samarkand, Uzbekistan.

ORCID: 0000-0002-3628-9825

Scopus ID: 57204509652

Honorary Editor-in-Chief**Davide Lomanto**

MD, professor, Surgery
Minimally Invasive Surgery Centre, Department
of Surgery, National University Hospital, Head of
Department and Senior Consultant, Minimally
Invasive Surgery Centre, Department of Surgery,
National University Hospital.
Singapore city, Singapore.

ORCID: 0000-0001-7240-6227

Scopus ID: 7004239473

Deputy Editor-in-Chief for Science**Jamshid Shamsiev**

DSc, professor, Pediatric Surgery
Specialized Pediatric Surgical Clinic of the
Samarkand State Medical University, Director.
Samarkand, Uzbekistan.

ORCID: 0000-0002-4193-7372

Scopus ID: 57195308203 (4)

Deputy Editor-in-Chief for Production**Djamshed Atakulov**

DSc, professor, Pediatric Surgery
Samarkand State Medical University, Professor,
Department of Pediatric Surgery № 1.
Samarkand, Uzbekistan.

ORCID: 0000-0003-1338-6873

Scopus ID: 6602388215

Production Editor**Shukhrat Yusupov**

DSc, professor, Pediatric Surgery
Samarkand State Medical University, Head of the
Department of Pediatric Surgery № 1.
Samarkand, Uzbekistan.

ORCID: 0009-0009-9680-9261

Scopus ID: 57218899511

Scientific Consultant**Armen Gasparyan**

Rheumatology, Cardiology
University of Birmingham Teaching Centre, Dudley
Group NHS Foundation Trust, Teaching Trust of the
University of Birmingham.
Dudley, UK.

ORCID: 0000-0001-8749-6018

Scopus ID: 56207203100

Alisher Baratov

DMs, Professor, Cardiovascular Surgery, Endovascular
Surgery

Tajik State Medical University.

Dushanbe, Tajikistan.

ORCID: 0000-0002-8072-5751

Scopus ID: 8249648700

Members of the editorial board**Khabibulla Akilov**

DMs, Professor, Pediatric Surgery
Center for the Development of Professional
Qualifications of Medical Workers, Director/
Tashkent, Uzbekistan.

ORCID: 0009-0009-2439-7309

Scopus ID: 3561849250

Adham Ikramov

DMs, Professor, Surgery, Radiology
Center for the Development of Professional
Qualifications of Medical Workers, Head of the
Department of Medical Radiology.
Tashkent, Uzbekistan.

ORCID: 0000-0002-7985-7757

Scopus ID: 6603001286

Feruz Nazyrolov

DMs, Professor, Academician, Surgery
Republican Specialized Scientific and Practical
Medical Center of Surgery named after
Academician V.V. Vokhidov, Advisor to the Director.
Tashkent, Uzbekistan.

ORCID: 0000-0002-4403-1859

Scopus ID: 6603709363

Jasur Rizaev

DMs, Professor, Dentistry
Samarkand State Medical University, Rector.
Samarkand, Uzbekistan.

ORCID: 0009-0009-5328-9139

Scopus ID: 57210143505

Mirzagolib Tillyashaykhov

DMs, Professor, Oncology, Surgical Oncologist
Republican Specialized Scientific and Practical
Medical Center of Oncology and Radiology,
Director.

Tashkent, Uzbekistan.

ORCID: 0000-0002-5008-6303

Scopus ID: 56910157000

Dmitry Morozov

DMs, Professor, Pediatric Surgery
I.M. Sechenov First Moscow State Medical University,
Head of the L.P. Alexandrov Department of Pediatric
Surgery and Urology-Andrology, Director of the Yu.
E. Veltischev Research Clinical Institute of Pediatrics
and Pediatric Surgery at N.I. Pirogov Russian National
Research Medical University.
Moscow, Russia.

ORCID: 0000-0002-1940-1395

Scopus ID: 56677459800

Amine Ksia

MD, professor, Pediatric Surgery
University of Monastir.
Monastir, Tunisia.

ORCID: 0000-0003-4847-7257

Scopus ID: 22135118100

Adil Aslam

MD, professor, Paediatric Surgery
Cambridge University Hospitals, Clinical Director
of Paediatric Surgery and Consultant Paediatric
Surgeon.
Cambridge, UK.

ORCID:

Scopus ID: 58708605900

Manabu Okawada

MD, professor, Pediatric Surgery
Sunrise Japan Hospital, Juntendo University, Chief
Clinical Director and Director of Sunrise Japan
Hospital, Phnom Penh, University Lecturer at Juntendo
University.

Phnom Penh, Cambodia.

ORCID: 0000-0002-4997-4485

Scopus ID: 9638336500

Makhmadshoh Gulovalievich

MD, Professor
Tajik State Medical University, Rector.
Dushanbe, Tajikistan.

ORCID: 0000-0001-5151-937X

Scopus ID: 6507730145

Sergey Minaev

DMs, Professor, Pediatric Surgery
Stavropol State Medical University, Dean of the
Faculty of Advanced Training, Stavropol State
Medical University, Head of the Department of
Pediatric Surgery with Continuing Professional
Education Course, Stavropol State Medical University,
Ministry of Health of the Russian Federation.
Stavropol, Russia.

ORCID: 0000-0002-8405-6022

Scopus ID: 1300466500

Alexander Razumovsky

DMs, Professor, Pediatric Surgery
N.I. Pirogov Russian National Research Medical
University, Head of the Department of Pediatric
Surgery.

Moscow, Russia.

ORCID: 000-0002-9864-2583

Scopus ID: 7003532657

Vladimir Rozinov

DMs, Professor, Pediatric Surgery
Research Institute of Pediatric Surgery, N.I. Pirogov
Russian National Research Medical University,
Director.

Moscow, Russia.

ORCID: 0000-0002-9491-967X

Scopus ID: 6701369579

Valery Sataev

DMs, Professor, Pediatric Surgery
Kazan State Medical University, Dean of the Faculty
of Surgery, Associate Professor of the Department of
Urology, Nephrology, and Transplantology.
Kazan, Russia.

ORCID: 0000-0001-8641-7875

Scopus ID: 6505881069

PMID: 17309749

Researcher ID: D-6907-2018

Alfred Allen E. Buenafe

MD, professor, Diplomate, Philippine Board of Surgery
Fellow, Philippine College of Surgeons Fellow,
American College of Surgeons Fellow, Philippine
Society of General Surgeons Fellow, Philippine
Association of Laparoscopic and Endoscopic
Surgeons Surgery, Oncology Surgery
Cardinal Santos Medical Center, Department of
Surgery.

San Juan, Philippines.

ORCID ID: 0000-0003-1840-8410

Scopus ID: 57202052178

Anil Sharma

MD, professor, Surgery
Max Super Specialty Hospital, Saket, New Delhi;
Associate Director, Max Institute of Minimally Invasive,
Metabolic and Bariatric Surgery, Max Hospital, Saket.
New Delhi, India.

ORCID: 0000-0003-3048-1098

Scopus ID: 57202966210

Mahir Ozmen

MD, professor, Surgery
Mahir Ozmen Clinic
Ankara, Türkiye.

ORCID: 0000-0003-0649-0111

Scopus ID: 57211511111

Raad AlMehdi

MD professor, Surgery
Oman International Hospital, Senior Consultant.
Muscat, Sultanate of Oman.

ORCID: 0000-0002-6789-0330

Scopus ID: 0

Rainer Rienmueller

MD, professor, Radiology
University of the Western Balkans, Professor Emeritus,
Tirana, Albania.

ORCID: 0000-0002-2220-8449

Scopus ID: 6603281371

Rolf Hartung

MD, professor, Surgery
Gulf Medical University.
Dubai, UAE.

ORCID: 0000-0003-4630-677X

Scopus ID: 16833792200

Sajid Malik

MD, professor, Surgery
Croydon University Hospital, London, Upper
Gastrointestinal and Abdominal Reconstruction
Department.
London, UK.

ORCID: 0000-0002-4543-5521

Scopus ID: 57131969700

Vimal Kumar Vasudeavan

DMSc, professor, Surgery
Gleneagles Medical Centre Pengan.
Pengan, Malaysia

ORCID:**Scopus Author ID:** 57222638180**Yahya Sulaiman Al Azri**

DMSc, professor, Surgery
Aster Al Raffah Royal Hospital, Muscat, Consultant in
Hepatobiliary and Laparoscopic Surgery.
Muscat, Sultanate of Oman.

ORCID:**Scopus ID:** 1**Vasili Averyn**

Pediatric Surgery
Belarusian State Medical University, Department
of Pediatric Surgery with Advanced Training and
Retraining Courses.
Minsk, Belarus.

ORCID:**Scopus ID:** 36808468900**Kenan Karavdic**

MD, professor, Pediatric Surgery
University of Sarajevo Clinical Center, Head of the
Department of General Pediatric Surgery.
Sarajevo, Bosnia and Herzegovina.

ORCID: 0000-0002-7361-5212**Scopus ID:** 39161356400**Jan Svensson**

MD, professor, Pediatric Surgery
Karolinska Institutet, University of Medicine, Research
Fellow.
Stockholm, Sweden.

ORCID: 0000-0003-3143-1164**Scopus ID:** 7103073053**Kazunori Kasama**

MD, professor, Surgery
Yotsuya Medical Cube Medical Center, Director of
the Weight Loss and Metabolic Surgery Center.
Tokyo, Japan.

ORCID: 0000-0001-9582-4683**Scopus ID:** 7005670216**Mahmoud El Fiky**

MD, professor, Pediatric Surgery
Cairo University, Consultant Professor of Pediatric
Surgery.
Cairo, Egypt.

ORCID: 0000-0003-1820-8603**Scopus ID:** 57224215066**Researcher ID:** B-1569-2015**Philip Chiu**

MD, professor, Surgery
The Chinese University of Hong Kong, Dean of
the Faculty of Medicine, Director of the Center
for Multiscale Medical Robotics, Director of the
Endoscopy Center, Institute of Digestive Diseases,
The Chinese University of Hong Kong.
Hong Kong.

ORCID: 0000-0001-9292-112X**Scopus ID:** 7103182534**Tutku Soyer**

MD, professor, Pediatric Surgery
Hacettepe University, Faculty of Medicine,
Department of Surgical Medical Sciences,
Department of Pediatric Surgery.
Ankara, Türkiye.

ORCID: 0000-0003-1505-6042**Scopus Author ID:** 22036440200**Mohamed El Debeiky**

MD, professor, Pediatric Surgery
Ain Shams University.
Cairo, Egypt

ORCID: 0000-0003-2799-1425**Scopus Author ID:** 35315579600**Ramiz Shamil Polukhov**

DMSc, Professor, Pediatric Surgery
Azerbaijan Medical University, Head of the
Department of Pediatric Surgery, Deputy Director,
Surgical Clinic of the University.
Baku, Azerbaijan.

ORCID: 0000-0003-2256-7086**Scopus Author ID:** 55258498500**Sarder A. Nayeem**

MD, professor, Surgery
Japan-Bangladesh Friendship Hospital, Head of the
Department of Surgery.
Dhaka, Bangladesh

ORCID:**Scopus Author ID:** 6505921329**Abdallah Aldohayan**

MD, professor, Surgery
King Saud University, Consultant in General Surgery
and Endoscopy
Riyadh, Saudi Arabia.

ORCID: 0009-0001-5298-5628**Scopus Author ID:** 25644577400**Narimantas Evaldas Samalavicius**

MD, professor, Surgery, Oncology
Northway Medical Center.
Klaipeda, Lithuania.

ORCID: 0000-0003-4955-2407**Scopus Author ID:** 34979193400**Jung-Tak Oh**

MD, professor, Pediatric Surgery
Yonsei Medical University.
Seoul, South Korea.

ORCID: <https://ORCID.org/0000-0003-4860-7410>**Scopus Author ID:** 7402155418**Jun H. Shin**

MD, professor
Seoul, South Korea.

ORCID:**Scopus Author ID:** 57216142634**Giovanna Riccipetioni**

MD, professor, Pediatric Surgery
Casa di Cura La Madonnina.
Milan, Italy.

ORCID: <https://ORCID.org/0000-0002-7885-2524>**Scopus Author ID:** 6602524723

Gian Battista Parigi

MD, professor, Pediatric Surgery
University of Pavia, Department of Diagnostic,
Pediatric, Clinical, and Surgical Sciences.
Pavia, Italy.

ORCID: <https://ORCID.org/0000-0003-0264-5171>

Scopus Author ID: 35615698000

Suthep Udomsawaengsup

MD, professor, Surgery
Chulalongkorn University, Department of Surgery,
King Chulalongkorn Memorial Hospital, Faculty of
Medicine, Chulalongkorn University.
Bangkok, Thailand.

ORCID: <https://ORCID.org/0000-0001-8417-5585>

Scopus Author ID: 15073626200

Seigo Kitano

MD, professor, Surgery
Oita University, President.
Oita, Japan.

ORCID: <https://ORCID.org/0009-0001-3246-274X>

Scopus Author ID: 57214209797

Gonca Topuzlu Tekant

MD, professor, Pediatric Surgery
Istanbul Cerrahpasa University, Department of
Pediatric Surgery.
Istanbul, Türkiye.

ORCID: <https://ORCID.org/0000-0002-6231-9792>

Scopus Author ID: 6603833497

Ade-Ajayi Niyi

MD, professor, Paediatric Surgery
King's College Hospital NHS Foundation Trust,
Department of Paediatric Surgery.
London, United Kingdom.

ORCID: <https://ORCID.org/0000-0003-4245-9939>

Scopus Author ID: 6602748899

Mohamed Magdy Elbarbary

MD, professor, Pediatric Surgery
Ksar El-Ainy University, Chairman of the Department
of General Surgery, Cairo University.
Cairo, Egypt.

ORCID: [0000-0003-2112-4611](https://ORCID.org/0000-0003-2112-4611)

Scopus Author ID: 55221899000

Alexander L. Macdonald

MD, professor, Pediatric surgery
Chelsea and Westminster Hospital NHS Foundation
Trust.
London, United Kingdom.

ORCID: [0000-0003-2400-4113](https://ORCID.org/0000-0003-2400-4113)

Scopus Author ID: 7401581870

Kivilcim Karadeniz Cerit

MD, professor, Pediatric Surgery
Marmara University, Department of Pediatric Surgery,
Marmara University.
Istanbul, Türkiye.

ORCID: <https://ORCID.org/0000-0002-1433-6993>

Scopus Author ID: 55014627300

Kanokkan Tepmalai

MD, professor, Pediatric Surgery
Chiang Mai University, Department of Surgery.
Chiang Mai, Thailand.

ORCID: <https://ORCID.org/0000-0003-2298-9385>

Scopus Author ID: 56755423400

Joon Seong Park

MD, professor
Yonsei University College of Medicine, Department of
Surgery.
Seoul, South Korea.

ORCID: <https://ORCID.org/0000-0001-8048-9990>

Scopus Author ID: 56610435600

Jaehoon Roh

MD, professor, Public Health
Yonsei University College of Medicine, Department of
Preventive Medicine and Public Health.
Seoul, South Korea.

ORCID: <https://ORCID.org/0000-0003-4228-7209>

Scopus Author ID: 7102684075

Ian P Bissett

MD, professor, Surgery
University of Auckland, Faculty of Medical and Health
Sciences, Surgery.
Auckland, New Zealand.

ORCID: <https://ORCID.org/0000-0001-6530-2454>

Scopus Author ID: 6603078935

Ho-Seong Han

MD, professor, Surgery
Seoul National University College of Medicine, Seoul
National University Bundang Hospital, Department of
Surgery.
Seoul, South Korea.

ORCID: <https://ORCID.org/0000-0001-9659-1260>

Scopus Author ID: 7401969217

Ho-Kyung Chun

MD, professor, Surgery
Kangbuk Samsung Hospital, Department of Surgery.
Seoul, South Korea.

ORCID: <https://ORCID.org/0000-0003-0142-9063>

Scopus Author ID: 55549960200

Eung Jin Shin

MD, professor, Surgery
Soonchunhyang University, College of Medicine,
Division of Colorectal Surgery, Department of
Surgery, Bucheon Soonchunhyang University Hospital,
Bucheon, South Korea.

Seoul, South Korea

ORCID: <https://ORCID.org/0000-0002-5777-6403>

Scopus Author ID: 34873706000

Deepraj S. Bhandarkar

MD, professor, Surgery
P.D. Hinduja National Hospital and Medical Research
Centre, Consultant, Minimally Invasive Surgery and
Robotic Surgery.

Mumbai, India.

ORCID: <https://ORCID.org/0000-0003-0474-9193>

Scopus Author ID: 7004849854

Craig Lynch

MD, professor, Surgery, Oncology
Intus, Christchurch.
New Zealand

ORCID: <https://ORCID.org/0000-0002-2336-6553>

Scopus Author ID: 3

Cigdem Ulukaya-Durakbaşa

MD, professor. Pediatric Surgery
Istanbul Medeniyet University, Department of
Pediatric Surgery.
Istanbul, Turkey

ORCID: <https://ORCID.org/0000-0002-6474-3407>

Scopus Author ID: 14424603300

Byung Seok Lee

MD, professor. Obstetrics and Gynecology
Department of Gastroenterology and Hepatology
Chungnam National University, Seoul, South Korea

ORCID: <https://ORCID.org/0000-0001-6001-2079>

Scopus Author ID: 57203247116

Barry Salky

MD, professor. Surgery
The Mount Sinai Hospital, Professor Emeritus, Mount
Sinai Health System.
New York, United States.

ORCID: 0000-0002-7734-0471

Scopus Author ID: 7003815975

Asim Shabbir

MD, professor. Surgery
National University Hospital, Senior Consultant,
Department of General Surgery (Upper
Gastrointestinal Surgery), Department of Surgery,
National University Hospital. Singapore City,
Singapore Head and Senior Consultant, Department
of General Surgery (Upper Gastrointestinal Surgery),
Alexandra Hospital. Senior Consultant, National
Cancer Institute of Singapore. Head of Surgery,
National University Health System.
Singapore City, Singapore.

ORCID: 0000-0002-2490-6478

Scopus Author ID: 14042628500

Amulya Saxena

MD, professor. Pediatric Surgery
Burgel Hospital, Consultant Paediatric Surgeon
and Director of Paediatric Services (Surgical and
Medical).

London, United Kingdom.

ORCID: 0000-0002-5441-3957

Scopus Author ID: 7401482435

Uchida Hiroo

MD, professor. Pediatric Surgery
Nagoya University Graduate School of Medicine,
Department of Pediatric Surgery, Nagoya University
Graduate School of Medicine.
Nagoya, Japan.

ORCID: 0000-0002-1818-6697

Scopus Author ID: 26666347800

Cherian, Abraham

MD, professor. Paediatric Surgery
Great Ormond Street Hospital for Children NHS
Foundation Trust, Consultant Paediatric Urologist at
University College London Hospital, Senior Lecturer at
the UCL Institute of Child Health.
London, United Kingdom.

ORCID: 0009-0005-1281-7389

Scopus Author ID: 31168261100

Digital Editor**Akmal Keldiyarov**

Software Engineering
Director of the UNICON SOFT Samarkand Region
Branch.
Samarkand, Uzbekistan.

Production Editor**Uktam Vaxidov**

physicist, national economic planning
Specialized Children's Surgical Clinic of Samara State
Medical University, metrology engineer.
Samarkand, Uzbekistan.

Social Media Consultant**Bakhtiyor Tashpulatov**

Specialist in electronics and microelectronics, Master
of heliophysics and use of solar energy
Specialized Children's Surgical Clinic of Samara State
Medical University, IT Specialist.
Samarkand, Uzbekistan.

Development Manager**Lazizjon Shukurov**

Bachelor's degree in Computer Engineering (IT
Services), Master's degree in Information Technology
in Education
Samarkand State Medical University, Head of the
Center for Digital Educational Technologies.
Samarkand, Uzbekistan.

РЕДАКЦИОННАЯ КОЛЛЕГИЯ

Главный редактор

Шамсиев Азамат Мухитдинович

д.м.н., профессор. Детская хирургия Самаркандский государственный медицинский университет, профессор кафедры детской хирургии № 1. Самарканд, Узбекистан.
ORCID: 0000-0002-3628-9825
Scopus ID: 57204509652

Почетный главный редактор

Davide Lomanto

MD, профессор. Хирургия Центр малоинвазивной хирургии хирургического отделения Национальной университетской больницы, руководитель отделения и старший консультант (MISC) хирургического отделения. Сингапур, Сингапур.
ORCID: 0000-0001-7240-6227
Scopus ID: 7004239473

Заместитель главного редактора по науке

Шамсиев Жамшид Азаматович

д.м.н., профессор. Детская хирургия Специализированная детская хирургическая клиника СамГМУ, директор. Самарканд, Узбекистан.
ORCID: 0000-0002-4193-7372
Scopus ID: 57195308203

Заместитель главного редактора по производству

Атакулов Джамшед Останакулович

д.м.н., профессор. Детская хирургия Самаркандский государственный медицинский университет, профессор кафедры детской хирургии № 1. Самарканд, Узбекистан.
ORCID: 0000-0003-1338-6873
Scopus ID: 6602388215

Выпускающий редактор

Юсупов Шухрат Абдурасулович

д.м.н., профессор. Детская хирургия Самаркандский государственный медицинский университет, заведующий кафедрой детской хирургии № 1. Самарканд, Узбекистан.
ORCID: 0009-0009-9680-9261
Scopus ID: 57218899511

Научные консультанты

Гаспарян Армен Юрьевич

Ревматология, кардиология Учебный центр Университета Бирмингема, Фонд NHS Dudley Group, Учебный фонд Бирмингемского университета. Дадли, Великобритания.
ORCID: 0000-0001-8749-6018
Scopus ID: 56207203100

Баратов Алишер Кенжаевич

д.м.н., профессор. Сердечно-сосудистая хирургия, рентгенэндоваскулярная хирургия Таджикский государственный медицинский университет. Душанбе, Таджикистан.
ORCID: 0000-0002-8072-5751
Scopus ID: 8249648700

Члены редакционной коллегии

Акилов Хабибулла Атауллаевич

д.м.н., профессор. Детская хирургия Центр развития профессиональной квалификации медицинских работников, директор. Ташкент, Узбекистан.
ORCID: 0009-0009-2439-7309
Scopus ID: 3561849250

Икрамов Адхам Илхамович

д.м.н., профессор. Хирургия, Радиология Центр развития профессиональной квалификации медицинских работников, заведующий кафедрой медицинской радиологией. Ташкент, Узбекистан.
ORCID: 0000-0002-7985-7757
Scopus ID: 6603001286

Назирова Феруз Гафурович

д.м.н., профессор, академик. Хирургия Республиканский специализированный научно-практический медицинский центр хирургии имени академика В.В. Вохидова, советник директора. Ташкент, Узбекистан.
ORCID: 0000-0002-4403-1859
Scopus ID: 6603709363

Ризаев Жасур Алимджанович

д.м.н., профессор. Стоматология Самаркандский государственный медицинский университет, ректор. Самарканд, Узбекистан.
ORCID: 0009-0009-5328-9139
Scopus ID: 57210143505

Тилляшайхов Мирзаголиб Нигматович

д.м.н., профессор. Онкология, хирург-онколог Республиканский специализированный научно-практический медицинский центр онкологии и радиологии, директор. Ташкент, Узбекистан.
ORCID: 0000-0002-5008-6303
Scopus ID: 56910157000

Морозов Дмитрий Анатольевич

д.м.н., профессор, Детская хирургия
Обособленное структурное подразделение
Научно-исследовательский клинический институт
педиатрии и детской хирургии им. академика
Ю.Е. Вельтищева ФГАОУ ВО «Российский
национальный исследовательский медицинский
университет им. Н.И. Пирогова» Минздрава
России (Институт Вельтищева Пироговского
университета), директор, заведующий кафедрой
инновационной педиатрии и детской хирургии
Пироговского университета.
Москва, Россия.

ORCID: 0000-0002-1940-1395

Scopus ID: 56677459800

Amine Ksia

MD, профессор. Детская хирургия.
Ближний Восток и Южная Азия. Детская хирургия
Университет Монастира.
Монастир, Тунис.

ORCID: 0000-0003-4847-7257

Scopus ID: 22135118100

Adil Aslam

MD, профессор. Детская хирургия
Больница Кембриджского университета,
руководитель клинического направления детской
хирургии и консультант – детский хирург.
Кембридж, Великобритания.

ORCID:

Scopus ID: 58708605900

Manabu Okawada

MD, профессор. Детская хирургия
Больница «Восход солнца» в Японии, Университет
Дзюнтэндо, главный клинический директор
и руководитель больницы. Больница «Восход
солнца» в Пномпене, преподаватель в
Университете Дзюнтэндо.
Пномпень, Камбоджа.

ORCID: 0000-0002-4997-4485

Scopus ID: 9638336500

Гулов Махмадшоҳ Курбоналиевич

д.м.н., профессор
Таджикский государственный медицинский
университет, ректор.
Душанбе, Таджикистан.

ORCID: 0000-0001-5151-937X

Scopus ID: 6507730145

Минаев Сергей Викторович

д.м.н., профессор, Детская хирургия.
Ставропольский государственный медицинский
университет, декан факультета подготовки кадров
высшей квалификации, заведующий кафедрой
детской хирургии с курсом ДПО ФГБОУ ВО
Минздрава России. Ставрополь, Россия

ORCID: 0000-0002-8405-6022

Scopus ID: 1300466500

Разумовский Александр Юрьевич

д.м.н., профессор. Детская хирургия
Российский национальный исследовательский
медицинский университет имени Н.И. Пирогова,
заведующий кафедрой детской хирургии.
Москва, Россия.

ORCID: 000-0002-9864-2583

Scopus ID: 7003532657

Розин Владимир Михайлович

д.м.н., профессор. Детская хирургия
НИИ хирургии детского возраста РНИМУ им. Н.И.
Пирогова, директор.
Москва, Россия.

ORCID: 0000-0002-9491-967X

Scopus ID: 6701369579

Сатаев Валерий Уралович

д.м.н., профессор. Детская хирургия
Казанская государственная медицинская
академия, декан хирургического факультета,
профессор кафедры урологии, нефрологии и
трансплантологии.
Казань, Россия.

ORCID: 0000-0001-8641-7875

Scopus ID: 6505881069

PMID: 17309749

Researcher ID: D-6907-2018

Alfred Allen E. Buenafe

MD, профессор. Хирургия, онкологическая
хирургия
Медицинский центр Кардинала Сантоса,
хирургическое отделение.
Сан-Хуан, Филиппины.

ORCID ID: 0000-0003-1840-8410

Scopus ID: 57202052178

Anil Sharma

MD, профессор. Хирургия
Суперспециализированная больница
Макса, Сакет, Нью-Дели, заместитель
директора Института минимально инвазивной,
метаболической и бариатрической хирургии
Макса при больнице Макса в Сакете.
Нью-Дели, Индия.

ORCID: 0000-0003-3048-1098

Scopus ID: 57202966210

Mahir Ozmen

MD, профессор. Хирургия
Клиника Mahir Ozmen.
Анкара, Турция.

ORCID: 0000-0003-0649-0111

Scopus ID: 57211511111

Raad AlMehdi

MD, профессор. Хирургия
Международная больница Омана, старший
консультант.

Маскат, Султанат Оман.

ORCID: 0000-0002-6789-0330

Scopus ID: 0

Rainer Rienmueller

MD, профессор. Радиология
Университет Западных Балкан, Заслуженный
профессор.

Тирана, Албания.

ORCID: 0000-0002-2220-8449

Scopus ID: 6603281371

Rolf Hartung

MD, профессор. Хирургия
Gulf Medical University.
Дубай, ОАЭ

ORCID: 0000-0003-4630-677X

Scopus ID: 16833792200

Sajid Malik

MD, профессор. Хирургия
Университетская больница Кройдона в Лондоне,
отделение хирургии верхних отделов желудочно-
кишечного тракта и реконструкции брюшной
стенки.

Лондон, Великобритания.

ORCID: 0000-0002-4543-5521

Scopus ID: 57131969700

Vimal Kumar Vasudeavan

DMSc. Хирургия
Медицинский центр Гленигс в Пенгане.
Пенган, Малайзия.

ORCID:

Scopus Author ID: 57222638180

Yahya Sulaiman Al Azri

DMSc, Хирургия
Королевская больница Астер Аль-Раффах,
Маскат, Консультант по гепатобилиарной и
лапароскопической хирургии.

Маскат, Султанат Оман.

ORCID:

Scopus ID: 1

Аверин Василий Иванович

д.м.н., профессор. Детская хирургия
Белорусский государственный медицинский
университет, кафедра детской хирургии с курсом
повышения квалификации и переподготовки.
Минск, Беларусь.

ORCID:

Scopus ID: 36808468900

Kenan Karavdic

MD, профессор. Детская хирургия
Клинический центр Сараевского университета,
заведующий отделением общей детской
хирургии.

Сараево, Босния и Герцеговина.

ORCID: 0000-0002-7361-5212

Scopus ID: 39161356400

Jan Svensson

MD, профессор. Детская хирургия
Каролинский институт – медицинский университет,
научно-исследовательский сотрудник.
Стокгольм, Швеция.

ORCID: 0000-0003-3143-1164

Scopus ID: 7103073053

Kazunori Kasama

MD, профессор. Хирургия
Медицинский центр Yotsuya Medical
Cube, Директор Центра снижения веса и
метаболической хирургии.

Токио, Япония.

ORCID: 0000-0001-9582-4683

Scopus ID: 7005670216

Mahmoud El Fiky

MD, профессор. Детская хирургия
Каирский университет, профессор-консультант
по детской хирургии.

Каир, Египет.

ORCID: 0000-0003-1820-8603

Scopus ID: 57224215066

Researcher ID: B-1569-2015

Philip Chiu

MD, профессор. Хирургия
Китайский университет Гонконга, декан
медицинского факультета, директор Центра
многомасштабной медицинской робототехники,
директор эндоскопического центра Института
заболеваний пищеварительной системы
Китайского университета Гонконга.

Гонконг, Китай.

ORCID: 0000-0001-9292-112X

Scopus ID: 7103182534

Tutku Soyer

MD, профессор. Детская хирургия
Университет Хаджеттепе, Медицинский факультет,
Кафедра хирургических медицинских наук,
Отделение детской хирургии.

Анкара, Турция.

ORCID: 0000-0003-1505-6042

Scopus Author ID: 22036440200

Mohamed El Debeiky

MD, профессор. Детская хирургия
Университет Айн-Шамс.

Каир, Египет.

ORCID: 0000-0003-2799-1425

Scopus Author ID: 35315579600

Полухов Рамиз Шамиль

д.м.н., профессор. Детская хирургия
Азербайджанский медицинский университет,
заведующий кафедрой детской хирургии,
Хирургическая клиника Университета, заместитель
директора.

Баку, Азербайджан.

ORCID: 0000-0003-2256-7086

Scopus Author ID: 55258498500

Sarder A. Nayeem

MD, профессор. Хирургия
Больница дружбы Япония–Бангладеш, заведующий
кафедрой хирургии.

Дакка, Бангладеш.

ORCID:

Scopus Author ID: 6505921329

Abdallah Aldohayan

MD, профессор. Хирургия
Университет короля Сауда, консультант по общей
хирургии и эндоскопии.

Эр-Рияд, Саудовская Аравия.

ORCID: 0009-0001-5298-5628

Scopus Author ID: 25644577400

Narimantas Evaldas Samalavicius

MD, профессор. Хирургия, онкология
Northway medicinos central.

Клайпеда, Литва.

ORCID: 0000-0003-4955-2407

Scopus Author ID: 34979193400

Jung-Tak Oh

MD, профессор. Детская хирургия
Медицинский университет Ёнсей,
Сеул, Южная Корея.

ORCID: <https://ORCID.org/0000-0003-4860-7410>

Scopus Author ID: 7402155418

Jun H. Shin

MD, профессор
Сеул, Южная Корея.

ORCID:

Scopus Author ID: 57216142634

Giovanna Riccipettoni

MD, профессор. Детская хирургия
Casa di Cura La Madonnina.
Милан, Италия.

ORCID: <https://ORCID.org/0000-0002-7885-2524>

Scopus Author ID: 6602524723

Gian Battista Parigi

MD, профессор. Детская хирургия
Университет Павии, Кафедра диагностической,
педиатрической, клинической и хирургической
науки.
Павия, Италия.

ORCID: <https://ORCID.org/0000-0003-0264-5171>

Scopus Author ID: 35615698000

Suthep Udomsawaengsup

MD, профессор. Хирургия
Университет Чулалонгкорн, кафедра хирургии
Мемориальной больницы имени короля
Чулалонгкорна медицинского факультета.
Бангкок, Таиланд.

ORCID: <https://ORCID.org/0000-0001-8417-5585>

Scopus Author ID: 15073626200

Seigo Kitano

MD, профессор, Хирургия.
Университет Оита, президент.
Оита, Япония.

ORCID: <https://ORCID.org/0009-0001-3246-274X>

Scopus Author ID: 57214209797

Gonca Topuzlu Tekant

MD, профессор. Детская хирургия
Стамбульский университет Джеррахпаша,
Отделение детской хирургии.
Стамбул, Турция.

ORCID: <https://ORCID.org/0000-0002-6231-9792>

Scopus Author ID: 6603833497

Ade-Ajayi Niyi

MD, профессор. Детская хирургия.
Больница Кингс-Колледж (King's College Hospital
NHS Foundation Trust), Отделение детской
хирургии.

Лондон, Соединенное Королевство.

ORCID: <https://ORCID.org/0000-0003-4245-9939>

Scopus Author ID: 6602748899

Mohamed Magdy Elbarbary

MD, профессор. Детская хирургия.
Университет Ксар-эль-Айни, Председатель
кафедры общей хирургии Каирского
университета.
Каир, Египет.

ORCID: 0000-0003-2112-4611

Scopus Author ID: 55221899000

Alexander Macdonald

MD, профессор. Детская хирургия.
Больница Челси и Вестминстер, фонд NHS.
Лондон, Великобритания.

ORCID: 0000-0003-2400-4113

Scopus Author ID: 7401581870

Kivilcim Karadeniz Cerit

MD, профессор. Детская хирургия
Университет Мармара, кафедра детской
хирургии Университета Мармара.
Стамбул, Турция.

ORCID: <https://ORCID.org/0000-0002-1433-6993>

Scopus Author ID: 55014627300

Kanokkan Tepmalai

MD, профессор. Детская хирургия
Университет Чиангмая, кафедра хирургии.
Чиангмай, Таиланд.

ORCID: <https://ORCID.org/0000-0003-2298-9385>

Scopus Author ID: 56755423400

Joon Seong Park

MD, профессор
Медицинский колледж Университета Ёнсе,
Хирургическое отделение.
Сеул, Южная Корея.

ORCID: <https://ORCID.org/0000-0001-8048-9990>

Scopus Author ID: 56610435600

Jaehoon Roh

MD, профессор, общественное
здравоохранение
Медицинский колледж Университета Ёнсе,
Департамент профилактической медицины и
общественного здравоохранения.
Сеул, Южная Корея.

ORCID: <https://ORCID.org/0000-0003-4228-7209>

Scopus Author ID: 7102684075

Ian P Bissett

MD, профессор. Хирургия
Университет Окленда, Факультет медицинских и
медико-санитарных наук, хирургия.
Окленд, Новая Зеландия.

ORCID: <https://ORCID.org/0000-0001-6530-2454>

Scopus Author ID: 6603078935

Ho-Seong Han

MD, профессор. Хирургия
Медицинский факультет Сеульского
национального университета, Больница Бунданг
Сеульского национального университета,
Хирургическое отделение.
Сеул, Южная Корея.

ORCID: <https://ORCID.org/0000-0001-9659-1260>

Scopus Author ID: 7401969217

Ho-Kyung Chun

MD, профессор. Хирургия
Kangbuk Samsung Hospital, Хирургическое
отделение.
Сеул, Южная Корея.

ORCID: <https://ORCID.org/0000-0003-0142-9063>

Scopus Author ID: 55549960200

Eung Jin Shin

MD, профессор. Хирургия
Медицинский колледж Университета Сунчунхян,
отделение колоректальной хирургии, кафедра
хирургии, Медицинский колледж Университета
Сунчунхян, больница Университета Сунчунхян в
Бучоне.

Бучон, провинция Кёнгидо, Республика Корея.

ORCID: <https://ORCID.org/0000-0002-5777-6403>

Scopus Author ID: 34873706000

Deepraj S. Bhandarkar

MD, профессор. Хирургия
Национальная больница и Медицинский
исследовательский центр им. П.Д. Хиндуджи
Консультант по малоинвазивной хирургии и
роботизированной хирургии.
Mumbai, India.
ORCID: <https://ORCID.org/0000-0003-0474-9193>
Scopus Author ID: 7004849854

Craig Lynch

MD, профессор. Хирургия, онкология
Intus, Крайстчерч, Новая Зеландия.
ORCID: <https://ORCID.org/0000-0002-2336-6553>
Scopus Author ID: 3

Cigdem Ulukaya-Durakbaşa

MD, профессор. Детская хирургия
Стамбульский университет Медениет, Отделение
детской хирургии.
Стамбул, Турция.
ORCID: <https://ORCID.org/0000-0002-6474-3407>
Scopus Author ID: 14424603300

Byung Seok Lee

MD, профессор.
Акушерство и гинекология
Отделение гастроэнтерологии и гепатологии
Национального университета Чуннам.
Сеул, Южная Корея.
ORCID: <https://ORCID.org/0000-0001-6001-2079>
Scopus Author ID: 57203247116

Barry Salky

MD, профессор. Хирургия
Больница Маунт-Синай, почетный профессор
системы здравоохранения Маунт-Синай.
Нью-Йорк, Соединенные Штаты.
ORCID: 0000-0002-7734-0471
Scopus Author ID: 7003815975

Asim Shabbir

MD, профессор. Хирургия
Национальная университетская больница,
старший консультант отделения общей хирургии
(хирургия верхних отделов желудочно-кишечного
тракта), кафедра хирургии. Руководитель и
старший консультант отделения общей хирургии
(хирургия верхних отделов желудочно-кишечного
тракта) больницы Александра. Старший
консультант Национального онкологического
института Сингапура. Руководитель
хирургического отделения Национальной
университетской системы здравоохранения.
Сингапур, Сингапур.
ORCID: 0000-0002-2490-6478
Scopus Author ID: 14042628500

Amulya Saxena

MD, профессор. Детская хирургия
Больница Бурджель, врач-консультант по детской
хирургии и руководитель педиатрической службы
(хирургической и медицинской).
Лондон, Соединенное Королевство.
ORCID: 0000-0002-5441-3957
Scopus Author ID: 7401482435

Uchida Hiroo

MD, профессор. Детская хирургия
Медицинская школа Нагойского университета,
кафедра детской хирургии, высшая медицинская
школа.
Нагоя, Япония.
ORCID: 0000-0002-1818-6697
Scopus Author ID: 26666347800

Cherian Abraham

MD, профессор. Детская хирургия
Больница для детей Грейт-Ормонд-стрит, фонд
NHS, консультант – детский уролог в больнице
Университетского колледжа Лондона, старший
преподаватель в Институте детского здоровья UCL.
Лондон, Соединенное Королевство.
ORCID: 0009-0005-1281-7389
Scopus Author ID: 31168261100

Цифровой редактор**Келдияров Акмал**

Разработка программного обеспечения
Директор Самаркандского регионального
филиала компании UNICON SOFT.
Самарканд, Узбекистан.

Редактор производства**Вохидов Уктам Ильмурадович**

физик, планирование народного хозяйства
Специализированная детская хирургическая
клиника СамГМУ, инженер-метролог.
Самарканд, Узбекистан.

Консультант по социальным сетям**Тошпулатов Бахтиёр Рузикулович**

Специалист в области электроники и
микроэлектроники, магистр гелиофизики и
использования солнечной энергии
Специализированная детская хирургическая
клиника Самарского государственного
медицинского университета, IT-специалист.
Самарканд, Узбекистан.

Менеджер по развитию**Шукуров Лазиз Эльбек угли**

Бакалавр. Компьютерная инженерия (ИТ-услуги)
Магистр. Информационные технологии в
образовании.
Самаркандский государственный медицинский
университет, Руководитель Центра цифровых
образовательных технологий.
Самарканд, Узбекистан.

CONTENT

A METHOD FOR IMPROVING THE RESULTS OF SURGICAL TREATMENT OF POST-TRAUMATIC STRICTURES IN CHILDREN, THE EXPERIENCE OF THE INSTITUTION H.A. Akilov, Sh.A. Nizomov, B.S. Shukurov	15
СПОСОБ УЛУЧШЕНИЯ ХИРУРГИЧЕСКИХ РЕЗУЛЬТАТОВ ПОСТТРАВМАТИЧЕСКИХ СТРИКТУР И ОБЛИТЕРАЦИИ У ДЕТЕЙ, ОПЫТ УЧРЕЖДЕНИЯ Х.А. Акилов, Ш.А. Низомов, Б.С. Шукуров	19
IMPROVEMENT OF EARLY DIAGNOSIS METHODS AS A FACTOR IN OPTIMIZING THE OUTCOMES OF EMERGENCY SURGICAL CARE FOR INJURIES OF ABDOMINAL ORGANS AND RETROPERITONEAL STRUCTURES IN CHILDREN M. Ya. Allaev, A. A. Gafurov, Ch. M. Abduvalieva	23
СОВЕРШЕНСТВОВАНИЕ МЕТОДОВ РАННЕЙ ДИАГНОСТИКИ КАК ФАКТОР ОПТИМИЗАЦИИ ИСХОДОВ НЕОТЛОЖНОЙ ХИРУРГИЧЕСКОЙ ПОМОЩИ ПРИ ТРАВМАХ АБДОМИНАЛЬНЫХ ОРГАНОВ И ЗАБРЮШИННЫХ СТРУКТУР У ДЕТЕЙ М.Я. Аллаев, А.А., Гафуров, Ч.М. Абдувалиева	26
MINIMALLY INVASIVE TECHNOLOGIES IN UROLOGY: THE ROLE OF BALLOON DILATION IN CHILDREN WITH CONGENITAL UPPER URINARY TRACT OBSTRUCTION A. Galuzinskaya, S. Zorkin, E. Petrov, A. Gusev	31
МАЛОИНВАЗИВНЫЕ ТЕХНОЛОГИИ В УРОЛОГИИ: РОЛЬ БАЛЛОННОЙ ДИЛАТАЦИИ У ДЕТЕЙ С ВРОЖДЕННОЙ ОБСТРУКЦИЕЙ ВЕРХНИХ МОЧЕВЫХ ПУТЕЙ А.Т. Галузинская, С.Н. Зоркин, Е.И. Петров, А.А. Гусев	38
DIAGNOSIS AND TREATMENT OF RARE URETERAL PATHOLOGY IN CHILDREN Kh.I. Ibodov, S.K. Asadov, K.M. Sayyodov, R.R. Rofiev, A.R. Davlatov	47
ДИАГНОСТИКА И ЛЕЧЕНИЕ РЕДКИХ ПАТОЛОГИЙ УРЕТРЫ У ДЕТЕЙ Х.И. Ибодов, С.К. Асадов, К.М. Сайёдов, Р.Р. Рофиев, А.Р. Давлатов	52
UNDESCENDED TESTES – SINGLE CENTER EXPERIENCE K. Karavdić	57
MODERN TREATMENT EFFICIENCY MARKER FOR ACUTE PANCREATITIS N.A. Kiryanov, S.N. Stryazhkina, A.Yu. Mikhailov, R.R. Latipov, V.A. Bryandin, I.A. Belyayev	64
СОВРЕМЕННЫЙ МАРКЕР ЭФФЕКТИВНОСТИ ЛЕЧЕНИЯ ПРИ ОСТРОМ ПАНКРЕАТИТЕ Н.А. Кирьянов, С.Н. Стяжкина, А.Ю. Михайлов, Р.Р. Латыпов, В.А. Бряндин, И.А. Беляев	68
OPERATIVE OPTION FOR ADHESIVE INTESTINAL OBSTRUCTION: ISOPERISTALTIC DUPLICATION OF THE SMALL INTESTINE L.M. Mirolyubov	73
ВАРИАНТ ОПЕРАЦИИ ПРИ СПАЕЧНОЙ НЕПРОХОДИМОСТИ КИШЕЧНИКА. ИЗОПЕРИСТАЛЬТИЧЕСКОЕ УДВОЕНИЕ ТОНКОЙ КИШКИ Л.М. Миролубов	77
MODERN ENDOSCOPIC TECHNOLOGIES IN THE COMPLEX TREATMENT OF ACUTE PLEURAL EMPYEMA IN CHILDREN O.T. Ollabergenov, F.T. Baratov	81
СОВРЕМЕННЫЕ ЭНДОСКОПИЧЕСКИЕ ТЕХНОЛОГИИ В КОМПЛЕКСНОМ ЛЕЧЕНИИ ОСТРОЙ ЭМПИЕМЫ ПЛЕВРЫ У ДЕТЕЙ О.Т. Оллабергенов, Ф.Т. Баратов	86
MODERN HEALTH-SAVING TECHNOLOGIES USED IN PRESCHOOL INSTITUTIONS G.I. Tikhomirova, S.Y. Babina	91
СОВРЕМЕННЫЕ ЗДОРОВЬЕСБЕРЕГАЮЩИЕ ТЕХНОЛОГИИ, ИСПОЛЬЗУЕМЫЕ В ДОШКОЛЬНЫХ УЧРЕЖДЕНИЯХ Г.И. Тихомирова, С.Ю. Бабина	95

THE IMPACT OF ENDOCRINE INFERTILITY ON WOMEN'S REPRODUCTIVE HEALTH AND THEIR OUTCOMES OF IN VITRO FERTILIZATION O.V. Shestakova, A.A. Nikolaeva, F.K. Tetelyutina	100
ВЛИЯНИЕ ЭНДОКРИННОГО БЕСПЛОДИЯ НА РЕПРОДУКТИВНОЕ ЗДОРОВЬЕ ЖЕНЩИН И ИХ ИСХОДЫ ЭКСТРАКОРПОРАЛЬНОГО ОПЛОДОТВОРЕНИЯ О.В. Шестакова, А.А. Николаева, Ф.К. Тетелютина	103
SELECTION OF TACTIC AND OF METHODS SURGICAL TREATMENT IN NEWBORNS WITH CONGENITAL ACUTE DUODENAL OBSTRUCTION B.B. Ergashev, U.A. Hamroev	108
ТАКТИЧЕСКИЕ ПОДХОДЫ ХИРУРГИЧЕСКОЙ КОРРЕКЦИИ ВРОЖДЁННОЙ ДУОДЕНАЛЬНОЙ НЕПРОХОДИМОСТИ У НОВОРОЖДЁННЫХ Б.Б. Эргашев, У.А. Хамроев	112
ANNIVERSARY	
NATALIA MITROFANOVNA POPOVA – SCIENTIST AND HEALTHCARE ORGANIZER: CONTRIBUTION TO THE DEVELOPMENT OF PUBLIC HEALTH AND MEDICAL EDUCATION	117
ЮБИЛЕЙ	
ПОПОВА НАТАЛЬЯ МИТРОФАНОВНА – УЧЁНЫЙ И ОРГАНИЗАТОР ЗДРАВООХРАНЕНИЯ: ВКЛАД В РАЗВИТИЕ ОБЩЕСТВЕННОГО ЗДОРОВЬЯ И МЕДИЦИНСКОГО ОБРАЗОВАНИЯ	119

A METHOD FOR IMPROVING THE RESULTS OF SURGICAL TREATMENT OF POST-TRAUMATIC STRICTURES IN CHILDREN, THE EXPERIENCE OF THE INSTITUTION

H.A. Akilov, Sh.A. Nizomov, B.S. Shukurov

Center for the Development of Professional Qualifications of Medical Workers, Tashkent, Uzbekistan

The material was analyzed as a result of treatment in 70 patients with post-traumatic urethral strictures. Prior to admission to the children's surgical department, all patients were previously operated on in other medical institutions using the Marion-Holtsov method. Repeated operations of this category of patients present difficulties due to roughly expressed cicatricial changes in the wall of the urethra and surrounding tissues. The success of the surgical intervention depends on the level of the selected proximal end of the urethra, which allows it to align in any area, as well as on the correctly applied anastomosis.

Effective drainage and washing of the anastomosis zone using a draining catheter prevents infection and has a beneficial effect on tissue healing processes. Satisfactory results were noted in 98.6% of cases, and only one patient had a poor result, and subsequently this patient underwent surgery – restoration of the urethra from the skin of the scrotum.

Keywords: *urethra, trauma, stricture, operation.*

Surgical treatment of post-traumatic urethral strictures in pediatric patients has good results. Prostate and bladder neck injuries are more common. Posterior urethral injuries occur in 4–19% of cases associated with pelvic fractures due to motor vehicle accidents. Anterior urethral injuries occur with penile injuries. The complexity of treatment is due to urinary complications such as recurrent strictures, urinary incontinence and erectile dysfunction [1, 2]. A comparative analysis of the Clinical Guidelines for Urogenital Trauma of the European Association of Urology (EAU), and the Société Internationale d'Urologie (SIU) demonstrated that multicenter research is still relevant today. This is necessary to optimize, improve the quality, and enhance the diagnosis and treatment of urethral injuries [3].

Despite the successes achieved in surgical elimination of strictures and obliterations of traumatic origin in the membranous and prostatic parts of the urethra, the percentage of unsuccessful outcomes is still very high, and they range from 25 to 50% [4–8]. The range of reasons for unsuccessful outcomes is quite diverse, ranging from violations in primary care and diagnostics to imperfections and errors in surgical technique and postoperative management. In this regard, the issue of preventing the formation of post-traumatic strictures and their recurrence remains a particularly pressing problem in pediatric surgery.

Target. To improve the treatment outcomes of post-traumatic urethral strictures and obliterations.

Material and methods. At the Center for the Development of Professional Qualifications of Medical Workers, the treatment outcomes of 70 patients aged three to 15 years were analyzed. Of these, 27 (39%) had strictures and 43 (61%) had obliterations. By localization – in the membranous section in 33 (47%) patients, in the prostatic section in 17 (24%) or in both sections of the urethra in 19 (27%). One patient (2%) had a complete separation of the urethra from the bladder neck with subsequent development of stricture of the posterior urethra. The causes were pelvic bone injuries in 51 children (73%) and falls from height in 19 (27%). In terms of age, 5 children were aged 3 to 7 years, 38 were aged 7 to 12 years, and 37 were aged 12 to 15 years.

Fifty-one (73%) children had previously undergone surgery at the clinics where they were stationed. This means that when they presented to us, they had recurrent strictures and obliterations. Of these, 27 were operated on using the Marion-Holtzow method, and 24 patients were operated on using the Kreuss-Fronstein method. Following these operations, 17 patients underwent prolonged, unsuccessful urethral dilation. The remaining 19 patients (27%) had only undergone an epicycstostomy prior to admission to our clinic.

All patients underwent ascending and descending urethrography, ultrasound of the urethra and bladder, and urethroscopy. Fifty-one patients underwent voiding cystourethrography. Nineteen patients underwent examination of the bladder neck and internal urethral opening through a cystostomy fistula. Postoperatively, after the catheters and drains were removed, control uroflowmetry was performed.

All 70 patients had a suprapubic cystostomy drainage system in place upon admission. After collecting urine for bacteriological analysis, the drainage system was replaced and the urinary tract

was sanitized. When the urinary tract infection was “controlled”, surgical treatment was performed – a modified Marion-Holtz operation with the installation of a special catheter (IDP patent No. 05277, 11/19/2001).

We used a perineal incision strictly along the midline, providing ample access to the posterior urethra. Unlike the previous incision, deepening this incision does not damage the muscles. After incising the skin and subcutaneous tissue and exposing the surface of the bulbocavernosus muscle, we separate it from the spongy tissue of the urethral bulb. The muscle is then retracted to both sides, preserving it as much as possible from injury, since damage to this muscle can lead to subsequent erectile dysfunction, we separate the spongy portion and the urethra from the attachment site by dissecting the ligament attaching it to the lower edge of the pubic bones. We do not separate the spongy tissue from the urethra, as the wall of a child's urethra is very thin and delicate. We continue to release the bulbous urethra, along with the membranous portion, down to the prostate gland. After this, we cut off the urethra from the scarred part (in case of strictures and obliterations of the membranous section) or as close as possible to the scarred part of the urethra (when there is a stricture or obliteration in the prostatic section, or in cases of separation of the urethra from the neck of the bladder). It's important to remember that every millimeter of unscarred urethral wall tissue is valuable for preventing tension on the anastomosis line. In cases of reoperation due to multiple adhesions and scarring of surrounding tissues, as well as complete obliteration of the membranous, it is not possible to accurately adhere to the principles of topographic-anatomical operations in the prostatic or both parts of the urethra. Therefore, at this stage of the operation, the main focus should be on carefully freeing the distal urethra and dissecting it from obliterated or strictured portion. Removal of scars in the proximal section should begin from the inner surface of the pubic symphysis to minimize damage to the prostate. After cutting off the scar tissue and finding the blunt end of the proximal urethra, the wall of the latter is carefully dissected and its ends are freed from the surrounding tissue. After careful preparation of both ends of the urethra for end-to-end anastomosis, drainage of the bladder was performed using a two-diameter vesicoureteral tube. The proximal end of the tube (0,5–0,6 cm in diameter) extends into the suprapubic region, at the level of Leto's triangle. From the initial part of the bladder neck, the wall of this tube thins (0,15–0,18 cm in diameter). Another catheter with an outer diameter of 0,4–0,5 cm is placed on it, with multiple small drainage holes on its wall. The ends of both catheters are extended through the external opening of the urethra by 5–6 cm (Fig. 1).

When performing an anastomosis in children under 7 years of age, 4 ligatures are used, and in children aged 7–14 years, 6 ligatures are used. The sutures are evenly spaced around the circumference of the bladder neck or the remnant of the posterior urethra. Typically, in these cases, the posterior urethra is a remnant of the wall, no more than 0,2–0,3 cm in length. According to urethrograms, the

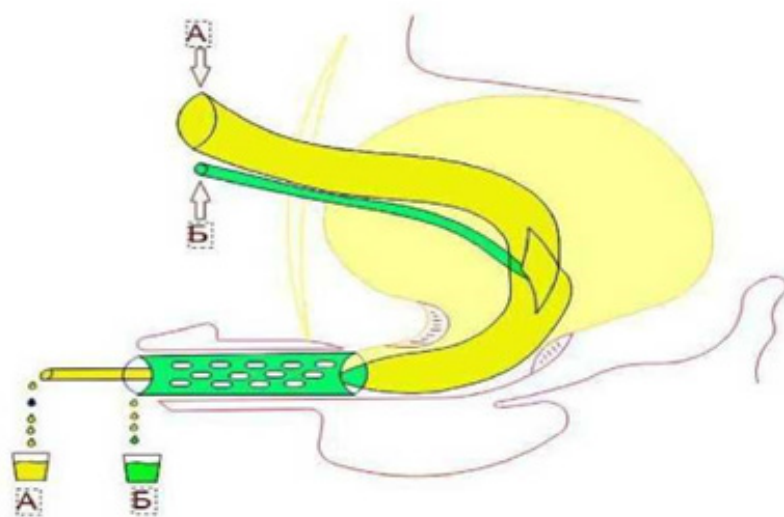


Fig. 1. Catheter operation diagram: Inlet A is used to irrigate the bladder cavity, with the flushing fluid exiting through outlet A; inlet B is used to irrigate the anastomosis area, the lumen between the drain and the urethral wall, with the flushing fluid exiting through outlet B

length of strictures and obliterations averaged $1,9 \pm 0,2$ cm. During surgery, the affected sections of the urethra were carefully freed. The scarred portion of the urethra was excised as close to the pathological areas as possible. After excision, the diastasis between the proximal and distal sections averaged $3,8 \pm 0,2$ cm. Therefore, to reduce tension on the anastomotic line, maximum mobilization of the distal urethra was performed. In one case, in a patient with a urethral separation from the bladder neck, bladder neck mobilization was performed. The next step was to insert a two-diameter polyvinyl chloride catheter, the size of which was individually selected for each case. Then, the anastomosis was performed using monofilament sutures placed evenly around the circumference, as described above.

Late-term surgical outcomes at 3-6 months ($n=64$) and 1 year ($n=57$) were assessed through interviews, physical examination, and screening.

Results. Postoperative treatment did not deviate from generally accepted principles. However, particular attention was paid to the following factors: - selection of parenteral antibiotics, based not only on the results of bacteriological testing but also on the microbial composition of the entire patient cohort. This is because our patients have a predominantly nosocomial flora, when it is necessary to choose a protected antibiotic that has bactericidal properties against nosocomial strains with a sufficient evidence base.

- This is the continuous irrigation of the bladder we propose with sterile solutions containing an antiseptic component. For this purpose, we used chlorhexidine bigluconate or dioxidine.

- This involved regular irrigation of the urethral anastomosis site followed by the administration of antibiotics through the microcatheter we proposed. In other words, we performed systematic local wound debridement and local treatment of the infection.

Microbiological testing of urine to determine the pathogen and susceptibility to antibacterial drugs was performed in 66 (100%) patients. No microbial growth was detected in urine tests in 15 (22,7%) children, and positive urine culture results were found in 51 (77,3%) patients. Of these, 31 (47,1%) children had Enterobacteriaceae bacteria, 15 (22,7%) had Proteus bacteria, 3 (4,5%) had *St. saprophiticus*, and 2 (3,0%) had Candida. We explain this pattern of uropathogen culture by the fact that 15 (22,8%) children received antibacterial treatment immediately before admission to the hospital.

Susceptibility testing of the isolated microorganisms was performed only for antibacterial drugs approved for use in pediatric practice. The anastomotic area was irrigated with sterile saline (0,9% sodium chloride solution) containing an antiseptic. Chlorhexidine bigluconate (in all age groups) or Dioxidine (only in the older age group) were used as the antiseptic component. For antiseptic treatment of the urethral wound site (anastomosis) A 0,5% sterile solution was prepared by diluting the drug 1:40 in 0,9% saline (sodium chloride) with sterile glycerin. This solution is known to increase bacterial sensitivity to chloramphenicol, Kanamycin, neomycin, and cephalosporins. For irrigation, 5–10 ml of solution was injected through the drain into the anastomotic area, usually 2–3 times daily. The course of treatment was 7–9 days, daily, until the catheter was removed.

Thanks to the use of a special drainage catheter, local complications of infectious origin were not observed in any case, preventing recurrence, as noted by other surgeons. Recurrence of the stricture was observed only in one case. During the repeat operation, a significant diastasis between the healthy ends of the urethra was discovered. It was more than 6 cm, and for technical reasons, a scrotal skin flap with a vascular pedicle had to be used to reconstruct the urethra. The local manipulations and surgical technique performed ensured a smooth postoperative period: the wounds healed primarily, which allowed the special drainage catheter to be removed from the urethra no later than 8–9 days. After surgery, the maximum bladder capacity, bladder wall thickness, residual urine volume, and voiding time were monitored. The results of these studies revealed no deviations from age-appropriate norms. No significant differences were observed with long-term follow-up data 69 children had no complaints, the urine stream was normal, the data of the simplified uroflowmetric index (Goldberg B.V., 1974) were within the normal range ($14,3+3,3$ ml/s after removal of the catheter on the 10th day after surgery; $23,6+4,9$ ml/s 3–6 months after surgery; $24,9+5,8$ ml/s 12 months after surgery, $p > 0,05$). Taking into account all objective data, no recurrence of stricture was noted.

Conclusion. Careful preparation and correct execution of the surgical procedures for urethral anastomosis using a special drainage catheter, with the correct selection of antimicrobial agents for parenteral and topical use this approach achieved good results in 98.6% of cases, including repeat corrections for recurrent urethral strictures and obliterations. The proposed specialized drainage catheter offers promising results for widespread use.

Literature

1. Kitrey N.D. et al., EAU Guidelines on Urological Trauma 2016, Eur. Urol. (2016) 47(1):1-15
2. Waterloos M. et al., Journal of Pediatric Urology (2019) 15, 176. e1e176.e7
3. Darren J. Bryk, Lee C. Zhao, Guideline of guidelines: a review of urological trauma guidelines. BJUInt2016; 117: 226-234
4. Nesterov S.N., Khanaliev B.V., Volodichev V.V., et al. Surgical treatment of patients with urethral stricture. // Bulletin of the National Medical and Surgical Center named after N.I. Pirogov. 2016. Vol. 11. No. 4. P. 84–89.
5. Pavlov V.N., Kazihinurov R.A., Izmailov A.A., et al. Experience in treating urethral strictures using various types of urethroplasty. // Medical Bulletin of Bashkortostan. 2017. Vol. 12. No. 3 (69). P. 60–62.
6. Pavlov V.N., Kazihinurov R.A., Safullin R.I., et al. Selection of the optimal method and ways to improve the results of surgical treatment in patients with post-traumatic, inflammatory strictures and obliterations of the urethra. // Ural Medical Journal. 2017. No. 2 (146). P. 92–95.
7. Trapeznikova M.F., Bazaev V.V., Urenkov S.B. - Comparative analysis of the results of open and endoscopic operations for obliteration of the posterior urethra in men. // Urology. 2004. No. 1. P. 47–54.
8. Arlen A.M., Powell C.R., Hoffman H.T., Kreder K.J. Buccal mucosal graft urethroplasty in the treatment of urethral strictures: experience using the two-surgeon technique. // Scientific World Journal. 2010. – Vol. 8. – P. 74–79.

СПОСОБ УЛУЧШЕНИЯ ХИРУРГИЧЕСКИХ РЕЗУЛЬТАТОВ ПОСТТРАВМАТИЧЕСКИХ СТРИКТУР И ОБЛИТЕРАЦИИ У ДЕТЕЙ, ОПЫТ УЧРЕЖДЕНИЯ

Х.А. Акилов, Ш.А. Низомов, Б.С. Шукуров

Центр развития профессиональной квалификации медицинских работников,
Ташкент, Узбекистан

A METHOD FOR IMPROVING THE RESULTS OF SURGICAL TREATMENT OF POST-TRAUMATIC STRICTURES IN CHILDREN, THE EXPERIENCE OF THE INSTITUTION

H.A. Akilov, Sh.A. Nizomov, B.S. Shukurov

Center for the Development of Professional Qualifications of Medical Workers, Tashkent, Uzbekistan

Материал и методы. Материал основан на результатах лечения 70 детей с посттравматическими стриктурами уретры в возрасте от 5 до 13 лет. Все больные до поступления в детское хирургическое отделение ранее были оперированы в других лечебных учреждениях по методу Марион–Хольцова. Всем пациентам выполнили модифицированную операцию Марион–Хольцова с установлением двухдиаметрового катетера собственной модификации.

Результаты. Удовлетворительные результаты отмечены у 69 (98,6%) детей. Только у 1 больного отмечен рецидив стриктуры, в последующем ему выполнено восстановление уретры из кожи мошонки.

Заключение. Эффективное дренирование и промывание зоны анастомоза с применением дренирующего катетера предотвращает его инфицирование и благотворно влияет на процессы заживления тканей.

Ключевые слова: уретра, травма, стриктура, лечение.

The material was analyzed as a result of treatment in 70 patients with post-traumatic urethral strictures. Prior to admission to the children's surgical department, all patients were previously operated on in other medical institutions using the Marion–Holtsov method. Repeated operations of this category of patients present difficulties due to roughly expressed cicatricial changes in the wall of the urethra and surrounding tissues. The success of the surgical intervention depends on the level of the selected proximal end of the urethra, which allows it to align in any area, as well as on the correctly applied anastomosis.

Effective drainage and washing of the anastomosis zone using a draining catheter prevents infection and has a beneficial effect on tissue healing processes. Satisfactory results were noted in 98.6% of cases, and only one patient had a poor result, and subsequently this patient underwent surgery – restoration of the urethra from the skin of the scrotum.

Keywords: urethra, trauma, stricture, operation.

Хирургическое лечение посттравматических стриктур уретры в педиатрической практике имеет хорошие результаты. Чаще встречаются повреждения простаты и шейки мочевого пузыря. Травмы задней уретры происходят в 4–19% в связи с переломами таза в результате автотранспортной травмы. Повреждения передней уретры происходят при травмах полового члена. Сложность лечения обусловлена мочевыми осложнениями – как повторное образование стриктур, недержание мочи и эректильная дисфункция [1, 2]. Сравнительный анализ Клинических рекомендации по травме мочеполовой системы Европейской ассоциации урологов (EAU) и Société Internationale d'Urologie (SIU) показал, что сегодня ещё актуальны многоцентровые исследования. Это необходимо для оптимизации, улучшения качества, повышения степени диагностики и лечения травм уретры [3].

Несмотря на достигнутые успехи в хирургическом устранении стриктур и облитераций травматического происхождения мембранозного и простатического отделов уретры, процент неудачных исходов еще очень велик, и они колеблются от 25 до 50% [4–8]. Спектр причин неудачных исходов весьма разнообразен, начиная от нарушений в первичной помощи и диагностике, завершая несовершенством и погрешностями хирургической техники и послеоперационного ведения. В связи с этим вопрос предупреждения формирования посттравматических стриктур и их рецидива остаётся особо актуальной проблемой детской хирургии.

Цель. Улучшить результаты лечения посттравматических стриктур и облитерации уретры.

Материал и методы. На базе Центра развития профессиональной квалификации медицинских работников проанализированы результаты лечения 70 больных в возрасте от трёх до 15 лет. Из них у 27 (39%) были стриктуры и у 43 (61%) – облитерации. По локализации – в мембранозном отделе у 33 (47%) больных, в простатическом – у 17 (24%) или в обоих отделах уретры – у 19 (27%). У одного больного (2%) был полный отрыв уретры от шейки мочевого пузыря с последующим развитием стриктуры заднего отдела уретры. Причиной были травмы тазовых костей у 51 ребенка (73%) и падение с высоты у 19 (27%). В возрастном аспекте 5 детей были от 3 до 7 лет, 38 – в возрасте от 7 до 12 лет и 37 – в возрасте от 12 до 15 лет.

Ранее в клиниках по месту дислокации был прооперирован 51 (73%) ребенок. То есть стриктуры и облитерации у них при обращении к нам были рецидивные. Из них 27 были оперированы по методу Марион–Хольцова, 24 больных – по Кройсс–Фронштейну. После этих операций 17 пациентам проводилось длительное безуспешное бужирование уретры.

Остальным 19 (27%) пациентов до госпитализации в нашу клинику была наложена лишь эпицистостома.

Всем больным выполняли восходящую и нисходящую уретрографию, УЗИ уретры и мочевого пузыря, уретроскопию. 51 пациенту проведена микционная цистоуретрография. Через цистостомический свищ 19 пациентам проводили осмотр шейки пузыря, внутреннего отверстия уретры. После операции, когда удаляли катетеры и дренажи, выполняли контрольную урофлоуметрию.

У всех 70 больных при поступлении уже был надлобковый цистостомический дренаж. После забора мочи на бактериологическое исследование выполняли замену дренажа и санацию мочевых путей. При «контролируемости» инфекции мочевых путей выполняли хирургическое лечение – модифицированную операцию Марион–Хольцова с установлением специального катетера (патент IDP № 05277, 19.11.2001).

Мы применяли промежностный разрез строго по срединной линии, дающий широкий доступ к задним отделам уретры. При углублении этого разреза, в отличие от предыдущего, мышцы не повреждаются. После рассечения кожи, подкожной клетчатки и обнажения поверхности луковично-кавернозной мышцы последнюю отделяем от спонгиозной ткани луковицы уретры. Затем мышцу отводим на две стороны, максимально сохраняя ее от повреждения, так как повреждение этой мышцы чревато развитием в последующем эректильной дисфункции.

Спонгиозную часть вместе с уретрой отделяем от места фиксации, рассекая прикрепляющую к нижнему краю лобковых костей связку. При этом спонгиозную ткань от уретры не отделяем, так как стенка детской уретры очень тонкая и нежная. Высвобождение луковичного отдела уретры продолжаем вглубь вместе с мембранозным отделом до предстательной железы. После этого отсекаем уретру от рубцово-измененной части (при стриктурах и облитерациях мембранозного отдела) или как можно ближе к рубцово-измененной части уретры (когда стриктура или облитерация в простатическом отделе, или при случаях отрыва уретры от шейки мочевого пузыря). Необходимо помнить, что каждый миллиметр не рубцово-измененной ткани стенки уретры – очень ценная для предохранения от натяжения линии анастомоза. В случаях повторной операции из-за многочисленных сращений и рубцов окружающих тканей, а также из-за полной облитерации мембранозного, простатического или обоих этих отделов уретры пунктуально соблюдать принцип топографо-анатомических операций не представляется возможным. Поэтому на данном этапе выполнения операции главное внимание следует уделять аккуратному освобождению дистальной части уретры и её отсечению от облитерированной или стриктурно измененной части. Удаление рубцов в проксимальном отделе следует начинать со стороны внутренней поверхности лонного сочленения, чтобы максимально избежать повреждения простаты. После отсечения рубцовых тканей и нахождения тупого конца проксимальной части уретры стенка последней осторожно рассекается, и их концы освобождаются от окружающих тканей.

После тщательной подготовки обоих концов уретры к наложению анастомоза «конец в конец» проводили дренирование мочевого пузыря двухдиаметровой пузырьно-уретральной трубкой, проксимальный конец которой (диаметр 0,5–0,6 см), выводится на надлобковую область, на уровне треугольника Льео. От начальной части шейки мочевого пузыря стенка этой трубки утончается (диаметр 0,15–0,18 см), и на нее надевается другой катетер с наружным диаметром 0,4–0,5 см, на стенке которого имеются маленькие множественные дренирующие отверстия. Конец обоих катетеров выводится через наружное отверстие уретры на 5–6 см (рис. 1).

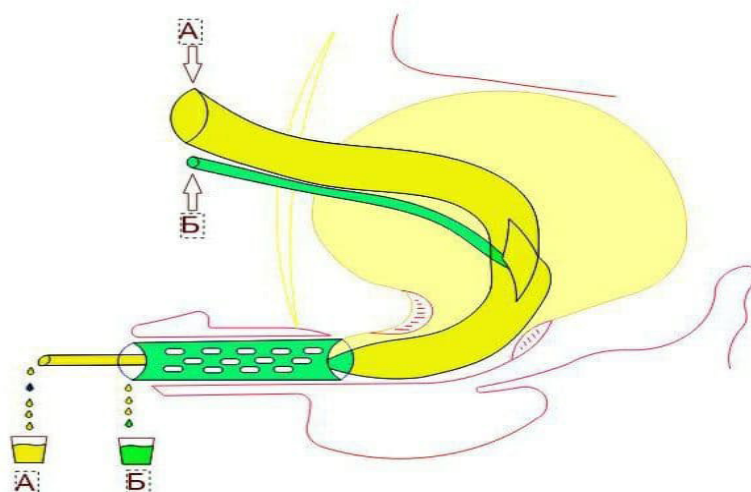


Рис. 1. Схема функционирования катетера: через вход А выполняется орошение полости мочевого пузыря, промывная жидкость выходит через выход А; через вход Б выполняется орошение зоны анастомоза, просвет между дренажом и стенкой уретры, промывная жидкость выходит через выход Б

При наложении анастомоза у детей до 7 лет накладываются 4 лигатуры и у детей 7–14 лет – 6 лигатур. Швы располагаются равномерно по окружности шейки мочевого пузыря или остатку заднего отдела уретры. Обычно в этих случаях задний отдел уретры представляет собой остаток стенки, длиной не более 0,2–0,3 см. По данным уретрограмм протяженность стриктур и облитераций составила в среднем $1,9 \pm 0,2$ см. Интраоперационно с большой осторожностью высвобождали измененные участки уретры. Отсечение рубцово-измененной части уретры производили как можно ближе к патологическим участкам. После иссечения диастаз между проксимальной и дистальной частями составил в среднем $3,8 \pm 0,2$ см. Поэтому для уменьшения натяжения линии анастомоза проводили максимальную мобилизацию дистальной части уретры. В одном случае, у больного с отрывом уретры от шейки пузыря, выполнили мобилизацию шейки мочевого пузыря. Следующим этапом устанавливали полихлорвиниловый двухдиаметровый катетер, размеры которого подбирали индивидуально в каждом случае. Затем накладывали анастомоз – монофиламентные швы располагали равномерно по окружности, как было указано выше.

Результаты операции в отдаленном периоде – через 3–6 месяцев ($n=64$) и 1 год ($n=57$) – проверяли путем опроса, непосредственного осмотра и обследования.

Результаты. Послеоперационное лечение не отличалось от общепринятых принципов. Но при этом особо акцентировали внимание на следующих факторах:

- подбор парентерального антибиотика, когда основанием служил не только результат бактериологического исследования, но и особенности микробного пейзажа всей когорты больных. Это то, что когда у наших пациентов преобладает нозокомиальная флора, следует выбирать защищенный антибиотик, имеющий бактерицидные способности в отношении внутрибольничных штаммов с достаточной доказательной базой;

- предлагаемое нами постоянное орошение мочевого пузыря стерильными растворами с антисептическим компонентом. Для этого применяли хлоргексидина биглюконат или диоксидин;

- регулярное орошение участка анастомоза уретры с последующим введением антибиотиков через предложенный нами микрокатетер. То есть мы осуществляли планомерную местную санацию раны и местное лечение инфекции.

Микробиологическое исследование мочи с определением возбудителя и чувствительности к антибактериальным препаратам было выполнено 66 (100%) больным. При исследовании мочи у 15 (22,7%) детей роста микрофлоры не обнаружено, положительный результат посева мочи был у 51 (77,3%) больного. Из них у 31 (47,1) ребенка обнаружен рост микроорганизмов семейства Enterobacteriaceae, у 15 (22,7%) больных – рост микробов семейства Proteus, у 3

(4,5%) – *St. saprophiticus* и у 2 (3,0%) – *Candida*. Подобный вариант высева уропатогенов мы объясняем тем, что непосредственно до поступления в стационар 15 (22,8%) детей получали антибактериальное лечение.

Анализ чувствительности выделенных микроорганизмов проводили только в отношении антибактериальных препаратов, которые разрешены к применению в педиатрической практике. Орошение области анастомоза проводили стерильным физиологическим раствором (0,9% раствор натрия хлорида) с антисептиком. В качестве антисептического компонента использовали Хлоргексидин биглюконат (во всех возрастных группах) или Диоксидин (только в старшей возрастной группе). Для антисептической обработки участка раны уретры (анастомоз) 0,5% стерильный раствор готовили путём разбавления препарата в отношении 1:40 в 0,9% физиологическом растворе (натрий хлорид) со стерильным глицерином. Особенностью данного раствора считается его способность повышать чувствительность бактерий к хлорамфениколу, канамицину, неомицину, цефалоспорином. Для орошений 5–10 мл раствора вводили через дренаж в область анастомоза, обычно 2–3 раза в сутки. Курс лечения – 7–9 дней, ежедневно, до удаления катетера.

Благодаря использованию специального дренирующего катетера ни в одном случае не наблюдали местных осложнений инфекционного генеза, что позволило предупредить рецидив, как это отмечали другие хирурги. Только в одном случае наблюдали рецидив стриктуры. При повторной операции была обнаружена большая протяжённость диастаза между здоровыми концами уретры. Она оказалась больше 6 см, и этому больному для восстановления уретры по техническим причинам пришлось использовать лоскут из кожи мошонки на сосудистой ножке. Проводимые местные манипуляции и техника операции обусловили гладкое течение послеоперационного периода: раны заживали первично, что позволило удалять специальный дренирующий катетер из уретры не позже 8–9 суток. После операции контролировали максимальный объём мочевого пузыря, толщину его стенки, объём остаточной мочи и время мочеиспускания. Результаты этих исследований отклонений от возрастных критериев нормы не обнаружили. Также достоверного различия с данными отдаленных сроков обследования не наблюдали. У 69 детей жалоб не было, струя мочи обычная, данные упрощенного урофлоуметрического индекса (Гольдберг В.В., 1974) оказались в пределах нормы (14,3+3,3 мл/с после удаления катетера на 10 сутки после операции; 23,6+4,9 мл/с через 3–6 месяцев после операции; 24,9+5,8 мл/с через 12 месяцев после операции, $p > 0,05$). Рецидива стриктуры, с учетом всех объективных данных, не отмечалось.

Заключение. Тщательная подготовка и корректное исполнение этапов хирургической манипуляции анастомоза уретры с использованием специального дренирующего катетера, с корректным подбором антимикробных средств для парентерального и местного применения, позволило достичь хороших результатов в 98,6% случаев, включая случаи повторной коррекции при рецидивных стриктурах и облитерациях уретры. Предлагаемый специальный дренирующий катетер предполагает обнадеживающие результаты для широкого применения.

Литература/References

1. Kitrey N.D. et al., EAU Guidelines on Urological Trauma 2016, *Eur. Urol.* (2016) 47(1):1-15.
2. Waterloos M. et al., *Journal of Pediatric Urology* (2019) 15, 176. e1e176.e7.
3. Darren J. Bryk, Lee C. Zhao, Guideline of guidelines: a review of urological trauma guidelines. *BJU Int* 2016; 117: 226–234.
4. Нестеров С.Н., Ханалиев Б.В., Володичев В.В. и др. Хирургическое лечение пациентов со стриктурой уретры // Вестник Национального медико-хирургического центра им. Н.И. Пирогова. 2016. Т. 11. № 4. – С. 84–89.
5. Павлов В.Н., Казихинуров Р.А., Измайлов А.А. и др. Опыт лечения стриктур уретры при использовании различных видов уретропластик // Медицинский вестник Башкортостана. 2017. Т. 12. № 3 (69). – С. 60–62.
6. Павлов В.Н., Казихинуров Р.А., Сафиуллин Р.И., и др. Выбор оптимального метода и способы улучшения результатов хирургического лечения у пациентов с посттравматическими, воспалительными стриктурами и облитерациями уретры. // Уральский медицинский журнал. 2017. № 2 (146). – С. 92–95.
7. Трапезникова М.Ф., Базавев В.В., Уренков С.Б. – Сравнительный анализ результатов открытых и эндоскопических операций при облитерациях задней уретры у мужчин. // Урология. 2004. № 1. С.47–54.
8. Arlen A.M., Powell C.R., Hoffman H.T., Kreder K.J. Buccal mucosal graft urethroplasty in the treatment of urethral strictures: experience using the two-surgeon technique. // *Scientific World Journal*. 2010. – Vol. 8.– P. 74–79.

IMPROVEMENT OF EARLY DIAGNOSIS METHODS AS A FACTOR IN OPTIMIZING THE OUTCOMES OF EMERGENCY SURGICAL CARE FOR INJURIES OF ABDOMINAL ORGANS AND RETROPERITONEAL STRUCTURES IN CHILDREN

M.Ya. Allaev, A.A. Gafurov, Ch.M. Abduvalieva

Andijan State Medical Institute, Andijan, Uzbekistan

Purpose: To improve the outcomes of emergency surgical care for children with traumatic injuries of abdominal and retroperitoneal organs by developing and implementing a comprehensive algorithm for early diagnosis and a differentiated approach to surgical treatment.

Materials and methods. The study included 124 pediatric patients (aged 1 to 17 years) with suspected traumatic injuries of abdominal and retroperitoneal organs admitted on an emergency basis. All patients underwent comprehensive examination including clinical and laboratory diagnostics, ultrasound examination using the FAST protocol, radiography, contrast-enhanced CT (when indicated), and laparoscopy. The informativeness of various diagnostic methods, time to diagnosis, nature of surgical interventions, and treatment outcomes were evaluated.

Results. Implementation of the developed diagnostic algorithm reduced the time from admission to the start of surgical intervention by 37.2% (from 86 ± 12 min to 54 ± 8 min), decreased the frequency of diagnostic errors from 18.2% to 6.3%, and reduced the number of unnecessary laparotomies by 24.6%. Injuries of parenchymal organs were diagnosed in 72 (58.1%) patients, hollow organs in 32 (25.8%), combined injuries in 14 (11.3%), and isolated retroperitoneal injuries in 6 (4.8%). Application of the modified FAST protocol ultrasound allowed determining the presence of free fluid in the abdominal cavity in 89.7% of patients with intra-abdominal bleeding. Contrast-enhanced CT, performed in 68 (54.8%) hemodynamically stable patients, demonstrated 97.3% sensitivity and 98.1% specificity in diagnosing parenchymal organ injuries. Diagnostic laparoscopy, conducted in 46 (37.1%) patients with ambiguous results from non-invasive studies, allowed verification of the diagnosis in 100% of cases and performance of minimally invasive therapeutic intervention in 31 (67.4%) patients.

Conclusion. The developed and implemented comprehensive algorithm for early diagnosis of traumatic injuries of abdominal and retroperitoneal organs in children, based on the sequential application of non-invasive and minimally invasive methods considering the patient's hemodynamic status, significantly improves treatment outcomes. Optimization of the diagnostic process leads to reduced time for specialized care delivery, decreased mortality by 7.8%, and reduced incidence of postoperative complications by 16.3%.

Keywords. abdominal trauma, children, early diagnosis, FAST protocol, CT diagnostics, laparoscopy, surgical treatment, retroperitoneal space.

Relevance. According to the World Health Organization, trauma remains the leading cause of death and disability in children over 1 year of age worldwide. Abdominal trauma ranks third in the structure of childhood trauma after traumatic brain injury and musculoskeletal injuries, accounting for 10-15% of all traumatic injuries [1, 6]. Moreover, the mortality rate for severe combined abdominal injuries in children reaches 25–40%, and the frequency of diagnostic errors varies from 15 to 30%. The characteristics of the child's body, including less protection of the abdominal organs due to the thin abdominal wall, relatively large liver and spleen, and a smaller amount of intra-abdominal fat, determine the specificity of traumatic injuries and influence the diagnostic process [2, 7].

The challenges of diagnosing abdominal and retroperitoneal injuries in children are compounded by the clinical characteristics: young children often cannot accurately localize pain or describe their sensations, muscle defense may be weak, and peritoneal reaction symptoms are often subtle, especially in cases of combined trauma [3, 8]. Diagnostic errors lead to delays in providing specialized care, which directly impacts treatment outcomes.

Traditional diagnostic methods, including physical examination, laboratory tests, and radiography, have limited sensitivity and specificity in detecting abdominal injuries in children. Modern imaging technologies, such as FAST ultrasound, contrast-enhanced computed tomography, and diagnostic laparoscopy, offer significantly greater capabilities but require adaptation and standardization for pediatric practice [4, 9].

Despite advances in the diagnosis and treatment of traumatic injuries to the abdominal organs and retroperitoneum in children, issues related to the optimal sequence of diagnostic methods, a differentiated approach to choosing surgical tactics, and the definition of clear criteria for conservative management or surgical intervention remain unresolved. Of particular importance is the development of early diagnostic algorithms that allow for the rapid and accurate determination of the nature and extent of injuries, a key factor in improving treatment outcomes for this category of patients [5, 10].

Purpose of the study. Improving the results of emergency surgical care for children with traumatic injuries to the abdominal organs and retroperitoneal space by developing and implementing a comprehensive algorithm for early diagnosis and a differentiated approach to surgical treatment.

Materials and methods. A prospective clinical study was conducted, including 124 patients aged 1 to 17 years with suspected traumatic injuries to the abdominal and retroperitoneal organs, admitted urgently to the pediatric surgery department between 2020 and 2023. Inclusion criteria: age up to 18 years, presence of abdominal trauma (blunt or penetrating), time from injury to admission no more than 24 hours, informed consent from parents or legal guardians to participate in the study.

According to the mechanism of injury, the patients were distributed as follows: road traffic accidents – 56 (45,2%), falls from height – 28 (22,6%), sports injuries – 22 (17,7%), household injuries – 12 (9,7%), penetrating wounds – 6 (4,8%). In 78 patients (62,9%), abdominal trauma was a component of the combined injury.

Upon admission, all patients were initially triaged according to the severity of their condition using the Pediatric Trauma Score. In accordance with the developed diagnostic algorithm, patients underwent a comprehensive examination, including clinical and laboratory tests (complete blood count to determine hemoglobin, hematocrit, and red and white blood cell counts; blood chemistry to determine ALT, AST, amylase, urea, and creatinine levels; coagulogram; acid-base balance test; and urinalysis).

All patients underwent ultrasound examination using a modified FAST protocol, which included standard imaging sites (pericardial, right and left upper quadrant, and pelvic) and additional projections to assess the parenchymal organs and retroperitoneal space. Plain chest and abdominal radiography was performed on all patients to detect pneumoperitoneum and associated injuries.

Computed tomography with intravenous contrast was performed in hemodynamically stable patients (68 children, 54,8%) to clarify the nature and extent of parenchymal organ damage and to identify retroperitoneal injuries. Diagnostic laparoscopy was performed in cases of inconclusive noninvasive examination results or in the presence of clinical signs of intra-abdominal bleeding in hemodynamically stable patients (46 children, 37,1%).

The effectiveness of the diagnostic algorithm was assessed according to the following criteria: time from admission to diagnosis and start of surgery, frequency of diagnostic errors, frequency of unjustified laparotomies, informativeness of various diagnostic methods (sensitivity, specificity, prognostic value), treatment outcomes (mortality, frequency of complications, length of hospital stay).

Results. The implementation of the developed diagnostic algorithm made it possible to significantly reduce the time from admission to the start of surgery by 37,2% (from 86±12 min to 54±8 min, $p<0,01$), reduce the frequency of diagnostic errors from 18,2% to 6,3% ($p<0,05$), and reduce the number of unjustified laparotomies by 24,6% ($p<0,05$).

As a result of a comprehensive examination, 72 (58,1%) patients were diagnosed with damage to parenchymal organs (liver – 37, spleen – 28, kidneys – 14, pancreas – 5, in some cases multiple injuries were noted), 32 (25,8%) – damage to hollow organs (small intestine – 18, large intestine – 8, stomach – 3, bladder – 6), 14 (11,3%) – combined damage to parenchymal and hollow organs, 6 (4,8%) – isolated damage to the retroperitoneal space (hematomas, damage to large vessels).

The modified FAST ultrasound protocol demonstrated high sensitivity in detecting free fluid in the abdominal cavity – 89,7%, with a specificity of 92,3%. However, the method's informativeness in identifying the specific source of bleeding and the nature of organ damage was limited (sensitivity 68,5%). The highest accuracy of ultrasound was observed in diagnosing liver (83,6%) and spleen (79,2%) injuries, and the lowest for hollow organ injuries (42,3%).

Contrast-enhanced CT, performed in 68 (54,8%) hemodynamically stable patients, demonstrated a sensitivity of 97,3% and a specificity of 98,1% in diagnosing parenchymal organ injuries. This method allowed for the precise determination of the extent and nature of the injury, the presence of active bleeding, and the condition of the retroperitoneal space, which was crucial for the choice of

Table 1. Dynamics of hemostasis depending on the type of treatment and the nature of the injury

	Conservative therapy (n=43)	Laparoscopy (n=46)	Laparotomy (n=35)
Liver damage	21 (48,8%)	9 (19,6%)	7 (20,0%)
Spleen injuries	14 (32,6%)	8 (17,4%)	6 (17,1%)
Kidney damage	8 (18,6%)	3 (6,5%)	3 (8,6%)
Injuries to hollow organs	0 (0%)	22 (47,8%)	10 (28,6%)
Combined damage	0 (0%)	4 (8,7%)	9 (25,7%)

treatment strategy. In 23 (33,8%) patients, CT findings led to a decision to proceed conservatively for grades I–II parenchymal organ injuries without signs of ongoing bleeding.

Diagnostic laparoscopy, performed in 46 patients (37,1%) with inconclusive noninvasive examination results, allowed for 100% diagnosis verification and minimally invasive treatment in 31 (67,4%) patients. This method proved to be the most effective in diagnosing hollow organ injuries (sensitivity 98,6%) and diaphragmatic injuries (sensitivity 100%).

Based on diagnostic results, patients were divided into tactical groups: conservative treatment – 43 (34,7%), laparoscopic intervention – 46 (37,1%), laparotomy – 35 (28,2%). The use of a differentiated approach allowed us to increase the proportion of organ-preserving surgeries for spleen injuries from 42% to 76% ($p < 0,01$). Conversion of laparoscopy to laparotomy was required in 7 cases (15,2%), primarily in cases of combined injuries and massive hemoperitoneum.

Analysis of long-term results showed that the introduction of a comprehensive algorithm for early diagnosis and a differentiated approach to treatment made it possible to reduce mortality from 12,4% to 4,6% ($p < 0,05$), reduce the incidence of postoperative complications from 28,7% to 12,4% ($p < 0,01$) and shorten the average length of hospitalization from $14,3 \pm 2,8$ to $9,7 \pm 1,9$ days ($p < 0,05$).

Conclusion. The study demonstrates the effectiveness of a comprehensive approach to the early diagnosis of traumatic abdominal and retroperitoneal injuries in children. The developed diagnostic algorithm, based on the sequential use of non-invasive and minimally invasive methods, taking into account the patient's hemodynamic status, optimizes the diagnostic process and improves treatment outcomes.

The modified FAST ultrasound protocol is a highly informative initial diagnostic method, allowing for the rapid detection of free fluid in the abdominal cavity and the determination of further examination and treatment strategies. Contrast-enhanced computed tomography (CT) is the most informative method for diagnosing parenchymal organ and retroperitoneal injuries, allowing for a highly accurate determination of the extent of damage and the presence of active bleeding. Diagnostic laparoscopy is the method of choice when hollow organ injuries are suspected and noninvasive examination results are inconclusive. It allows not only for diagnosis verification but also, in most cases, for minimally invasive treatment.

A differentiated approach to choosing treatment tactics, taking into account the nature and extent of damage, the patient's hemodynamic status, and the results of a comprehensive examination, allows for an increase in the proportion of organ-preserving surgeries, a reduction in the incidence of complications and mortality, and a reduction in the length of hospital stay.

Thus, the implementation of the developed comprehensive algorithm for the early diagnosis of traumatic injuries to the abdominal organs and retroperitoneal space in children allows for a significant improvement in the treatment outcomes for this category of patients and can be recommended for widespread use in the clinical practice of pediatric surgical hospitals.

Literature

1. Akilov H.A., Primov F.Sh., Akilov B.Kh. Diagnostics and surgical treatment of traumatic injuries of abdominal organs in children // *Bulletin of Emergency Medicine*. 2019; 12(4): 24-30.
2. Razumovsky A.Yu., Dronov A.F., Smirnov A.N. Endoscopic surgery in pediatrics. Guide for doctors. M.: GEOTAR-Media; 2021: 608.
3. Chubarova A.I., Gorbachev O.S., Korsunsky A.A. Modern approaches to the diagnosis and treatment of abdominal injuries in children // *Russian Bulletin of Pediatric Surgery, Anesthesiology and Resuscitation*. 2022; 12(1): 32-41.
4. Holmes JF, Sokolove PE, Land C, Kuppermann N. Identification of intra-abdominal injuries in children hospitalized following blunt torso trauma. *Acad Emerg Med*. 2021; 28(4): 154-162.
5. Gisak S.N., Vecherkin V.A., Ptitsyn V.A. Diagnostics and treatment of combined injuries of the abdominal organs and retroperitoneal space in children // *Pediatric surgery*. 2020; 24(3): 170-175.
6. Nguyen L, Stanton M, Cohen R. Management of abdominal trauma in children: a practical protocol. *Pediatr Surg Int*. 2021; 37(8): 1105-1112.
7. Bairdain S, Litman HJ, Troy M, et al. Twenty-years of splenic preservation at a level 1 pediatric trauma center. *J Pediatr Surg*. 2019; 54(5): 1149-1154.
8. Karaseva O.V., Roshal L.M., Ivanova T.F., Utkina K.E. Laparoscopy in the diagnosis and treatment of abdominal trauma in children // *Surgery. Journal named after N.I. Pirogov*. 2021; 4: 5-12.
9. Cunningham AJ, Lofberg KM, Krishnaswami S, et al. Minimally invasive approaches for the management of pediatric abdominal trauma: a systematic review and meta-analysis. *J Pediatr Surg*. 2019; 54(7): 1405-1414.
10. Tsap N.A., Komarova S.Yu., Ogarkov I.P. Optimization of diagnosis and treatment of abdominal trauma in children // *Bulletin of the Ural Medical Academic Science*. 2020; 17(2): 88-97.

СОВЕРШЕНСТВОВАНИЕ МЕТОДОВ РАННЕЙ ДИАГНОСТИКИ КАК ФАКТОР ОПТИМИЗАЦИИ ИСХОДОВ НЕОТЛОЖНОЙ ХИРУРГИЧЕСКОЙ ПОМОЩИ ПРИ ТРАВМАХ АБДОМИНАЛЬНЫХ ОРГАНОВ И ЗАБРЮШИННЫХ СТРУКТУР У ДЕТЕЙ

М.Я. Аллаев, А.А. Гафуров, Ч.М. Абдувалиева

Андижанский государственный медицинский институт, Андижан, Узбекистан

IMPROVEMENT OF EARLY DIAGNOSTIC METHODS AS A FACTOR IN OPTIMIZING THE OUTCOMES OF EMERGENCY SURGICAL CARE FOR INJURIES OF ABDOMINAL ORGANS AND RETROPERITONEAL STRUCTURES IN CHILDREN

M.Ya. Allaev, A.A. Gafurov, Ch.M. Abduvalieva

Andijan State Medical Institute, Andijan, Uzbekistan

Резюме. Травматические повреждения органов брюшной полости и забрюшинного пространства у детей остаются одной из наиболее сложных проблем в экстренной педиатрической хирургии, сопровождаясь высоким уровнем летальности и инвалидизации. Своевременная и точная диагностика таких повреждений представляет значительные трудности из-за анатомо-физиологических особенностей детского организма, нередко стертой клинической картины и ограниченных возможностей применения инвазивных диагностических методов.

Цель. Улучшение результатов экстренной хирургической помощи детям с травматическими повреждениями органов брюшной полости и забрюшинного пространства путем разработки и внедрения комплексного алгоритма ранней диагностики и дифференцированного подхода к хирургическому лечению.

Материалы и методы. В исследование включены 124 пациента детского возраста (от 1 до 17 лет) с подозрением на травматические повреждения органов брюшной полости и забрюшинного пространства, поступивших в экстренном порядке. Всем пациентам проводилось комплексное обследование, включающее клинично-лабораторную диагностику, ультразвуковое исследование (УЗИ) в режиме FAST-протокола, рентгенографию, КТ с контрастированием (по показаниям) и лапароскопию. Оценивались информативность различных диагностических методов, сроки постановки диагноза, характер хирургических вмешательств и исходы лечения.

Результаты. Внедрение разработанного диагностического алгоритма позволило уменьшить время от момента поступления до начала оперативного вмешательства на 37,2% (с 86 ± 12 мин до 54 ± 8 мин), снизить частоту диагностических ошибок с 18,2% до 6,3%, уменьшить количество неоправданных лапаротомий на 24,6%. У 72 (58,1%) пациентов были диагностированы повреждения паренхиматозных органов, у 32 (25,8%) – полых органов, у 14 (11,3%) – комбинированные повреждения, у 6 (4,8%) – изолированные повреждения забрюшинного пространства. Применение модифицированного FAST-протокола УЗИ позволило определить наличие свободной жидкости в брюшной полости у 89,7% пациентов с внутрибрюшным кровотечением. КТ с контрастированием, выполненная у 68 (54,8%) гемодинамически стабильных пациентов, продемонстрировала чувствительность 97,3% и специфичность 98,1% в диагностике повреждений паренхиматозных органов. Диагностическая лапароскопия, проведенная у 46 (37,1%) пациентов с неоднозначными результатами неинвазивных исследований, позволила верифицировать диагноз в 100% случаев и выполнить лечебное вмешательство малоинвазивным способом у 31 (67,4%) пациента.

Заключение. Разработанный и внедренный комплексный алгоритм ранней диагностики травматических повреждений органов брюшной полости и забрюшинного пространства у детей, основанный на последовательном применении неинвазивных и малоинвазивных методов с учетом гемодинамического статуса пациента, позволяет существенно улучшить результаты лечения. Оптимизация диагностического процесса приводит к сокращению сроков оказания специализированной помощи, снижению летальности на 7,8% и уменьшению частоты послеоперационных осложнений на 16,3%.

Ключевые слова: абдоминальная травма, дети, ранняя диагностика, FAST-протокол, КТ-диагностика, лапароскопия, хирургическое лечение, забрюшинное пространство.

Abstract Background. Traumatic injuries of abdominal and retroperitoneal organs in children remain one of the most challenging problems in emergency pediatric surgery, associated with high mortality and disability rates. Timely and accurate diagnosis of such injuries presents significant difficulties due to the anatomical and physiological characteristics of the child's body, often obscure clinical presentation, and limited possibilities for using invasive diagnostic methods.

Objective. To improve the outcomes of emergency surgical care for children with traumatic injuries of abdominal and retroperitoneal organs by developing and implementing a comprehensive algorithm for early diagnosis and a differentiated approach to surgical treatment.

Materials and Methods. The study included 124 pediatric patients (aged 1 to 17 years) with suspected traumatic injuries of abdominal and retroperitoneal organs admitted on an emergency basis. All patients underwent comprehensive examination including clinical and laboratory diagnostics, ultrasound examination using the FAST protocol, radiography, contrast-enhanced CT (when indicated), and laparoscopy. The informativeness of various diagnostic methods, time to diagnosis, nature of surgical interventions, and treatment outcomes were evaluated.

Results. Implementation of the developed diagnostic algorithm reduced the time from admission to the start of surgical intervention by 37,2% (from 86±12 min to 54±8 min), decreased the frequency of diagnostic errors from 18,2% to 6,3%, and reduced the number of unnecessary laparotomies by 24,6%. Injuries of parenchymal organs were diagnosed in 72 (58,1%) patients, hollow organs in 32 (25,8%), combined injuries in 14 (11,3%), and isolated retroperitoneal injuries in 6 (4,8%). Application of the modified FAST protocol ultrasound allowed determining the presence of free fluid in the abdominal cavity in 89,7% of patients with intra-abdominal bleeding. Contrast-enhanced CT, performed in 68 (54,8%) hemodynamically stable patients, demonstrated 97.3% sensitivity and 98.1% specificity in diagnosing parenchymal organ injuries. Diagnostic laparoscopy, conducted in 46 (37,1%) patients with ambiguous results from non-invasive studies, allowed verification of the diagnosis in 100% of cases and performance of minimally invasive therapeutic intervention in 31 (67,4%) patients.

Conclusion. The developed and implemented comprehensive algorithm for early diagnosis of traumatic injuries of abdominal and retroperitoneal organs in children, based on the sequential application of non-invasive and minimally invasive methods considering the patient's hemodynamic status, significantly improves treatment outcomes. Optimization of the diagnostic process leads to reduced time for specialized care delivery, decreased mortality by 7,8%, and reduced incidence of postoperative complications by 16,3%.

Keywords: *abdominal trauma, children, early diagnosis, FAST protocol, CT diagnostics, laparoscopy, surgical treatment, retroperitoneal space.*

Актуальность. По данным Всемирной организации здравоохранения, травматизм остается ведущей причиной смертности и инвалидизации детей старше 1 года во всем мире. Абдоминальная травма занимает третье место в структуре детского травматизма после черепно-мозговой травмы и повреждений опорно-двигательного аппарата, составляя 10–15% всех травматических повреждений [1, 6]. При этом летальность при тяжелых сочетанных травмах брюшной полости у детей достигает 25–40%, а частота диагностических ошибок варьирует от 15 до 30%. Особенности детского организма, включая меньшую защищенность органов брюшной полости из-за тонкой брюшной стенки, относительно большие размеры печени и селезенки, меньшее количество внутрибрюшного жира, определяют специфику травматических повреждений и влияют на диагностический процесс [2, 7].

Сложности диагностики абдоминальных и забрюшинных повреждений у детей усугубляются особенностями клинического течения: дети младшего возраста часто не могут точно локализовать боль и описать свои ощущения, мышечный дефанс может быть слабо выражен, а симптомы перитонеальной реакции нередко стерты, особенно при сочетанной травме [3, 8]. Диагностические ошибки приводят к задержке оказания специализированной помощи, что непосредственно влияет на исход лечения.

Традиционные диагностические методы, включающие физикальное обследование, лабораторные тесты и рентгенографию, имеют ограниченную чувствительность и специфичность в выявлении абдоминальных повреждений у детей. Современные визуализирующие технологии, такие как УЗИ в режиме FAST, компьютерная томография с контрастированием и диагностическая лапароскопия, обладают значительно большими возможностями, однако требуют адаптации и стандартизации применительно к педиатрической практике [4, 9].

Несмотря на достигнутые успехи в диагностике и лечении травматических повреждений органов брюшной полости и забрюшинного пространства у детей, остаются нерешенными вопросы оптимальной последовательности применения диагностических методов, дифференцированного подхода к выбору хирургической тактики и определения четких критериев для консервативного ведения или оперативного вмешательства. Особую значимость представляет

разработка алгоритмов ранней диагностики, позволяющих в максимально короткие сроки и с высокой точностью определить характер и объем повреждений, что является ключевым фактором улучшения результатов лечения данной категории пациентов [5, 10].

Цель исследования. Улучшение результатов экстренной хирургической помощи детям с травматическими повреждениями органов брюшной полости и забрюшинного пространства путем разработки и внедрения комплексного алгоритма ранней диагностики и дифференцированного подхода к хирургическому лечению.

Материалы и методы. Проведено проспективное клиническое исследование, включавшее 124 пациента в возрасте от 1 до 17 лет, с подозрением на травматические повреждения органов брюшной полости и забрюшинного пространства, поступивших в экстренном порядке в отделение детской хирургии в период с 2020 по 2023 год. Критерии включения: возраст до 18 лет, наличие травмы живота (тупая или проникающая), время от момента травмы до поступления не более 24 часов, информированное согласие родителей или законных представителей на участие в исследовании.

По механизму травмы пациенты распределились следующим образом: дорожно-транспортные происшествия – 56 (45,2%), падение с высоты – 28 (22,6%), спортивные травмы – 22 (17,7%), бытовые травмы – 12 (9,7%), проникающие ранения – 6 (4,8%). У 78 (62,9%) пациентов абдоминальная травма являлась компонентом сочетанной травмы.

Все пациенты при поступлении подвергались первичной сортировке по тяжести состояния с использованием педиатрической шкалы травмы (Pediatric Trauma Score). В соответствии с разработанным алгоритмом диагностики пациентам выполнялось комплексное обследование, включающее клинико-лабораторные исследования (общий анализ крови с определением уровня гемоглобина, гематокрита, количества эритроцитов и лейкоцитов; биохимический анализ крови с определением уровня АЛТ, АСТ, амилазы, мочевины, креатинина; коагулограмма; исследование кислотно-основного состояния; общий анализ мочи).

Всем пациентам выполнялось ультразвуковое исследование по модифицированному FAST-протоколу, включающему стандартные точки исследования (перикардальная, правая и левая верхнеквадрантные, тазовая) и дополнительные проекции для оценки состояния паренхиматозных органов и забрюшинного пространства. Обзорная рентгенография органов грудной клетки и брюшной полости проводилась всем пациентам для выявления пневмоперитонеума и сопутствующих повреждений.

Компьютерная томография с внутривенным контрастированием выполнялась гемодинамически стабильным пациентам (68 детей, 54,8%) для уточнения характера и объема повреждений паренхиматозных органов, а также выявления повреждений забрюшинного пространства. Диагностическая лапароскопия проводилась в случаях неоднозначных результатов неинвазивных исследований или при наличии клинических признаков внутрибрюшного кровотечения у гемодинамически стабильных пациентов (46 детей, 37,1%).

Эффективность диагностического алгоритма оценивалась по следующим критериям: время от момента поступления до постановки диагноза и начала оперативного вмешательства, частота диагностических ошибок, частота неоправданных лапаротомий, информативность различных диагностических методов (чувствительность, специфичность, прогностическая ценность), исходы лечения (летальность, частота осложнений, длительность пребывания в стационаре).

Результаты. Внедрение разработанного диагностического алгоритма позволило достоверно уменьшить время от момента поступления до начала оперативного вмешательства на 37,2% (с 86 ± 12 мин до 54 ± 8 мин, $p < 0,01$), снизить частоту диагностических ошибок с 18,2% до 6,3% ($p < 0,05$), уменьшить количество неоправданных лапаротомий на 24,6% ($p < 0,05$).

В результате комплексного обследования у 72 (58,1%) пациентов были диагностированы повреждения паренхиматозных органов (печень – 37, селезенка – 28, почки – 14, поджелудочная железа – 5, в некоторых случаях отмечались множественные повреждения), у 32 (25,8%) – повреждения полых органов (тонкая кишка – 18, толстая кишка – 8, желудок – 3, мочевого пузыря – 6), у 14 (11,3%) – комбинированные повреждения паренхиматозных и полых органов, у 6 (4,8%) – изолированные повреждения забрюшинного пространства (гематомы, повреждения крупных сосудов).

Модифицированный FAST-протокол УЗИ продемонстрировал высокую чувствительность в выявлении свободной жидкости в брюшной полости – 89,7%, при специфичности 92,3%. Однако информативность метода в определении конкретного источника кровотечения и характера

Таблица 1. Динамика гемостаза в зависимости от вида лечения и характера повреждения

	Консервативная терапия (n=43)	Лапароскопия (n=46)	Лапаротомия (n=35)
Повреждения печени	21 (48,8%)	9 (19,6%)	7 (20,0%)
Повреждения селезенки	14 (32,6%)	8 (17,4%)	6 (17,1%)
Повреждения почек	8 (18,6%)	3 (6,5%)	3 (8,6%)
Повреждения полых органов	0 (0%)	22 (47,8%)	10 (28,6%)
Комбинированные повреждения	0 (0%)	4 (8,7%)	9 (25,7%)

повреждения органов была ограничена (чувствительность – 68,5%). Наибольшая точность УЗИ отмечена при диагностике повреждений печени (83,6%) и селезенки (79,2%), наименьшая – при повреждениях полых органов (42,3%).

КТ с контрастированием, выполненная у 68 (54,8%) гемодинамически стабильных пациентов, продемонстрировала чувствительность 97,3% и специфичность 98,1% в диагностике повреждений паренхиматозных органов. Метод позволил точно определить степень и характер повреждения, наличие активного кровотечения, состояние забрюшинного пространства, что имело решающее значение для выбора тактики лечения. У 23 (33,8%) пациентов по результатам КТ было принято решение о консервативном ведении при повреждениях паренхиматозных органов I–II степени без признаков продолжающегося кровотечения.

Диагностическая лапароскопия, проведенная у 46 (37,1%) пациентов с неоднозначными результатами неинвазивных исследований, позволила верифицировать диагноз в 100% случаев и выполнить лечебное вмешательство малоинвазивным способом у 31 (67,4%) пациента. Метод оказался наиболее информативным при диагностике повреждений полых органов (чувствительность – 98,6%) и диафрагмы (чувствительность – 100%).

По результатам диагностики пациенты были распределены по тактическим группам: консервативное лечение – 43 (34,7%), лапароскопическое вмешательство – 46 (37,1%), лапаротомия – 35 (28,2%). Применение дифференцированного подхода позволило увеличить долю органосохраняющих операций при повреждениях селезенки с 42% до 76% ($p < 0,01$). Конверсия лапароскопии в лапаротомию потребовалась в 7 случаях (15,2%), преимущественно при комбинированных повреждениях и массивном гемоперитонеуме.

Анализ отдаленных результатов показал, что внедрение комплексного алгоритма ранней диагностики и дифференцированного подхода к лечению позволило снизить летальность с 12,4% до 4,6% ($p < 0,05$), уменьшить частоту послеоперационных осложнений с 28,7% до 12,4% ($p < 0,01$) и сократить средний срок госпитализации с $14,3 \pm 2,8$ до $9,7 \pm 1,9$ дня ($p < 0,05$).

Заключение. Проведенное исследование демонстрирует эффективность комплексного подхода к ранней диагностике травматических повреждений органов брюшной полости и забрюшинного пространства у детей. Разработанный диагностический алгоритм, основанный на последовательном применении неинвазивных и малоинвазивных методов с учетом гемодинамического статуса пациента, позволяет оптимизировать диагностический процесс и улучшить результаты лечения.

Модифицированный FAST-протокол УЗИ является высокоинформативным методом первичной диагностики, позволяющим в кратчайшие сроки выявить наличие свободной жидкости в брюшной полости и определить дальнейшую тактику обследования и лечения. Компьютерная томография с контрастированием демонстрирует наибольшую информативность в диагностике повреждений паренхиматозных органов и забрюшинного пространства, позволяя с высокой точностью определить степень повреждения и наличие активного кровотечения. Диагностическая лапароскопия является методом выбора при подозрении на повреждения полых органов и неоднозначных результатах неинвазивных исследований, позволяя не только верифицировать диагноз, но и в большинстве случаев выполнить лечебное вмешательство малоинвазивным способом.

Дифференцированный подход к выбору тактики лечения с учетом характера и объема повреждений, гемодинамического статуса пациента и результатов комплексного обследования

позволяет увеличить долю органосохраняющих операций, снизить частоту осложнений и летальность, а также сократить сроки пребывания в стационаре.

Таким образом, внедрение разработанного комплексного алгоритма ранней диагностики травматических повреждений органов брюшной полости и забрюшинного пространства у детей позволяет существенно улучшить результаты лечения данной категории пациентов и может быть рекомендовано для широкого применения в клинической практике детских хирургических стационаров.

Литература/References

1. Акилов Х.А., Примов Ф.Ш., Акилов Б.Х. Диагностика и хирургическое лечение травматических повреждений органов брюшной полости у детей // Вестник экстренной медицины. 2019; 12(4): 24-30.
2. Разумовский А.Ю., Дронов А.Ф., Смирнов А.Н. Эндоскопическая хирургия в педиатрии. Руководство для врачей. М.: ГЭОТАР-Медиа; 2021: 608.
3. Чубарова А.И., Горбачев О.С., Корсунский А.А. Современные подходы к диагностике и лечению травм органов брюшной полости у детей // Российский вестник детской хирургии, анестезиологии и реаниматологии. 2022; 12(1): 32-41.
4. Holmes JF, Sokolove PE, Land C, Kuppermann N. Identification of intra-abdominal injuries in children hospitalized following blunt torso trauma. Acad Emerg Med. 2021; 28(4): 154-162.
5. Гисак С.Н., Вечеркин В.А., Птицын В.А. Диагностика и лечение сочетанных повреждений органов брюшной полости и забрюшинного пространства у детей // Детская хирургия. 2020; 24(3): 170-175.
6. Nguyen L, Stanton M, Cohen R. Management of abdominal trauma in children: a practical protocol. Pediatr Surg Int. 2021; 37(8): 1105-1112.
7. Bairdain S, Litman HJ, Troy M, et al. Twenty-years of splenic preservation at a level 1 pediatric trauma center. J Pediatr Surg. 2019; 54(5): 1149-1154.
8. Карасева О.В., Рошаль Л.М., Иванова Т.Ф., Уткина К.Е. Лапароскопия в диагностике и лечении абдоминальной травмы у детей // Хирургия. Журнал им. Н.И. Пирогова. 2021; 4: 5-12.
9. Cunningham AJ, Lofberg KM, Krishnaswami S, et al. Minimally invasive approaches for the management of pediatric abdominal trauma: a systematic review and meta-analysis. J Pediatr Surg. 2019; 54(7): 1405-1414.
10. Цап Н.А., Комарова С.Ю., Огарков И.П. Оптимизация диагностики и лечения абдоминальной травмы у детей // Вестник Уральской медицинской академической науки. 2020; 17(2): 88-97.

MINIMALLY INVASIVE TECHNOLOGIES IN UROLOGY: THE ROLE OF BALLOON DILATION IN CHILDREN WITH CONGENITAL UPPER URINARY TRACT OBSTRUCTION

A. Galuzinskaya, S. Zorkin, E. Petrov, A. Gusev

National Medical Research Center for Children's Health Federal state autonomous institution of the Russian Federation Ministry of Health, Moscow, Russian Federation

Objective. To systematize and summarize modern data on the role of balloon dilatation in the treatment of congenital upper urinary tract obstruction in children.

Methods. The search was conducted in PubMed, Scopus, Web of Science, and Google Scholar databases from January 1990 to May 2024. The following keywords and their combinations were used: "balloon dilation," "balloon dilatation", "congenital ureteropelvic junction obstruction," "primary obstructive megaureter," "children," "pediatric urology," "minimal invasive treatment," "endoscopic treatment." AND/OR logical operators were used to clarify the query. Only articles published in peer-reviewed journals were included.

Results. This systematic review demonstrates that balloon dilatation is an effective and safe treatment method for congenital upper urinary tract obstruction in children, with a total success rate of 81.4%.

Keywords: balloon dilatation, primary obstructive megaureter, children, pediatric urology, minimally invasive treatment, endoscopic treatment.

For citation: Galuzinskaya A., Zorkin S., Petrov E., Gusev A. Minimally invasive technologies in urology: the role of balloon dilatation in children with congenital upper urinary tract obstruction.

Introduction. Congenital upper urinary tract obstruction in children is one of the most common causes of obstructive uropathy in pediatric urology, characterized by impaired urine outflow from the renal pelvis or ureter, parenchymal atrophy, and decreased renal function. The main clinical manifestations are ureteropelvic junction (UPJ) obstruction and primary obstructive megaureter (POM). Traditionally, pyeloplasty and ureteral reimplantation were considered the primary treatment for these conditions. However, in recent decades, minimally invasive endourological techniques, particularly high-pressure balloon dilation, have increasingly come to the forefront.

Balloon dilation is a method of mechanically widening a narrowed segment of the urinary tract using a high-pressure balloon inserted transurethrally or percutaneously. This procedure is used both as a primary treatment option and for recurrences after surgery. It is particularly attractive in pediatrics, where reduced invasiveness, shortened anesthesia time, and shorter postoperative periods are critical.

A number of authors: Ripatti, 2023; Ordóñez, 2022; and Parente, 2016 [1, 2, 3] indicate the high efficacy and safety of balloon dilation in children of different ages, including infants up to 24 months. However, this method has not yet been included in international recommendations as a first-line standard, due to limited long-term data and heterogeneity of outcome assessment criteria.

The purpose of this article. To systematize and summarize current data on the role of balloon dilation in the treatment of congenital upper urinary tract obstruction in children, with an emphasis on efficacy, safety, technique features, and indications for use in pathologies such as primary obstructive megaureter and hydronephrosis caused by ureteropelvic stenosis, as well as a comparison of the results of balloon dilation with alternative treatment methods.

Materials and methods. This review was conducted using the PRISMA 2020 (Preferred Reporting Items for Systematic Reviews and Meta-Analyses) principles and recommendations, which ensures a systematic and reproducible approach to literature selection and analysis.

A search was conducted in PubMed, Scopus, Web of Science, and Google Scholar from January 1990 to May 2024. The following keywords and their combinations were used: "balloon dilation", "balloon dilatation", "congenital ureteropelvic junction obstruction", "primary obstructive megaureter", "children", "pediatric urology", "minimally invasive treatment", and "endoscopic treatment". Boolean operators AND/OR were used to refine the query. Only articles published in peer-reviewed journals were included.

The following were included: original studies, reviews, and meta-analyses; papers containing data on the use of balloon dilation in children with UPJO or POM; publications describing clinical outcomes, complications, and methodology. The following were excluded: articles describing only adult patients; isolated clinical cases without statistical analysis; publications without full text or with insufficient methodological transparency.

Initially, 412 publications were identified. After removing duplicates (n=126) and assessing titles and abstracts, 197 were excluded. Full texts were analyzed for 89 articles, of which 38 were included in the final review.

Ethical aspects: Since the study is a systematic review of published data, ethical committee approval was not required.

Results. Anatomical, physiological and clinical aspects of upper urinary tract obstruction in children

In this article, we discuss the two most common types of obstruction: ureteropelvic junction (UPJ) stenosis and primary obstructive megaureter (POM).

Ureteropelvic stenosis (UPS obstruction) is a type of obstruction observed in approximately 1 in 1,000 newborns and accounts for up to 80% of all obstructive anomalies of the upper urinary tract in children [4]. It may be caused by congenital dysplasia of the muscular layer in the junctional zone, the presence of fibrous bands, vascular compression, or impaired peristalsis. Obstruction leads to urinary retention in the renal pelvis and progressive hydronephrosis. Diagnosis is made primarily using ultrasound, dynamic nephroscintigraphy, and magnetic resonance urography.

Primary obstructive megaureter (POM) is characterized by segmental narrowing of the distal ureter while maintaining peristalsis in the proximal segment. It can be unilateral or bilateral and is primarily detected in newborns during routine ultrasound. It is often asymptomatic, but as it progresses, it causes urinary tract infection, pain, and decreased renal function. If the condition is stable or regressing, observation is indicated; however, if function worsens or infections occur frequently, surgical correction is required [5, 6].

Balloon dilation technique: stages, instruments, postoperative management

Balloon dilation of upper urinary tract obstruction in children is performed using modern, high-precision endoscopic and radiographic technologies. The procedure requires strict adherence to technique, especially given the anatomically small size of the urinary system in infants and young children.

Before the procedure, the following is required:

- Ultrasound of the kidneys and urinary tract in dynamics;
- Radionuclide nephroscintigraphy (MAG-3 or DTPA) to assess function and drainage;
- Cystourethrography – if vesicoureteral reflux is suspected;
- General and bacteriological analysis of urine (ideally sterile urine at the time of intervention);
- Taking antibiotics the day before and on the day of surgery to prevent infection [6].

The surgery is performed under general anesthesia in a cath lab or endourology suite. There are two main approaches: retrograde (through the urethra and bladder) and percutaneous (through the lumbar region). The retrograde approach is the most common [2, 7].

1. Cystoscopy and catheterization of the ureter

2. A urethrocystoscope of the appropriate size (6–9 Fr) is inserted and the ureteral orifice is catheterized.

3. Insertion of the guidewire under fluoroscopy control

A 0,014 inch guidewire is passed through the catheter into the lumen of the ureter and further into the renal pelvis.

4. Balloon dilation

A dilation balloon (usually 4–6 mm in diameter and 2–4 cm in length) is inserted through the guidewire. The balloon is inflated under high pressure (8–18 atm) for 1–3 minutes to achieve radiological disappearance of the stenosis. Both standard balloons and special modifications, such as the Cutting Balloon, are used, particularly in cases of severe fibrosis [3].

Studies show that the choice of balloon size (usually 4–8 mm in diameter) and pressure level are critical for efficacy and safety. Excessive pressure increases the risk of perforation, while insufficient pressure reduces effectiveness [8, 9].

Installation of internal drainage (JJ stent)

After successful dilation, a two-loop ureterostent is placed for 4–6 weeks to prevent restenosis and ensure urine outflow.

Postoperative care

- Antibacterial therapy continues for another 5–7 days;
 - Removal of the JJ stent - after 4-6 weeks under short-term anesthesia;
 - A follow-up ultrasound is performed at 1, 3, 6 and 12 months after surgery;
 - Repeat nephroscintigraphy after 6 months to assess function and drainage.
- Repeat nephroscintigraphy after 6 months to assess function and drainage.

Efficacy and long-term results of balloon dilation in children

The results of using balloon dilation to treat congenital upper urinary tract obstruction in children have been accumulating since the late 1990s, and to date, more than 30 studies have been published describing the procedure's effectiveness in both the short-term and long-term. The overall trend indicates high clinical efficacy and safety when the technical requirements are met and patient selection is appropriate.

Technical and clinical success rates of balloon dilation in children vary depending on the location of the obstruction, patient age, balloon size, and drainage method. According to a systematic review by Ripatti, 2023 [1], the overall clinical success rate for the treatment of primary obstructive megaureter was 83–88%, with the need for reintervention not exceeding 15%.

In a study by Ordóñez, 2022 [2], which included 112 children with UPJ obstruction, the success rate was 86.6% with a mean follow-up of over 5 years. The authors noted that the majority of failures occurred in children under 6 months of age, which may be due to anatomical and tissue healing differences.

In a study by Ordóñez, 2022 [2], which included 112 children with UPJ obstruction, the success rate was 86.6% with a mean follow-up of over 5 years. The authors noted that the majority of failures occurred in children under 6 months of age, which may be due to anatomical and tissue healing differences.

A comparative analysis with laparoscopic pyeloplasty by Xu, 2016 [4] demonstrated comparable efficacy of balloon dilation with shorter surgical times, faster recovery, and fewer complications. However, the rate of reoperations was slightly higher in the dilation group—13% versus 5% with laparoscopy.

In infants under 12 months, the method is also highly effective; however, this group is at risk of restenosis [6, 11]. However, even in children under 6 months, balloon dilation can be successfully performed provided the technique is followed and postoperative care is adequate [8, 12].

In case of recurrence, repeated dilation may be performed, including with the use of a cutting balloon—a modified device with microblades that increases the likelihood of successful dissection of the fibrous ring [3]. Percutaneous endopyelotomy may also be performed, especially in complex or previously operated cases [13, 14].

Thus, balloon dilation has demonstrated high efficiency with minimal invasiveness and can be considered as a valid alternative to traditional surgical methods, especially in younger patients and with isolated stenoses.

With the push to minimize invasiveness and accelerate recovery in pediatric urology, balloon dilation is increasingly gaining ground in the treatment of congenital upper urinary tract obstruction. However, it's important to understand its place in comparison to other methods: ureteropelvic junction reconstruction for hydronephrosis, ureteral reimplantation, stenting, and endopyelotomy.

Laparoscopic pyeloplasty is currently considered the "gold standard" for surgical treatment of UPJ obstruction in children, especially those over 1 year of age. It is characterized by high efficiency (up to 95–98%) and low recurrence rate [4].

However, balloon dilation has advantages in a number of respects:

- Minimally invasive – no external incisions required;
- Short duration of surgery – on average 30–45 minutes versus 90–120 minutes with laparoscopy [2];
- Less need for postoperative analgesia and shorter hospital stay [1];
- Possibility of performing on an outpatient basis with the appropriate technical equipment.

At the same time, according to Xu, 2016 [4], the rate of re-interventions after balloon dilation was 13%, which is higher than that of laparoscopic pyeloplasty (5%). This requires careful patient selection, especially in cases with severe fibrosis or secondary obstructions.

Endopyelotomy is a method of transluminal dissection of stenosis using a cold knife, laser or cutting balloon, used primarily in children with relapse after reconstructive surgery or with atypical anatomy.

Comparative analysis showed:

- Similar effectiveness in re-operated children [13, 15];
- Higher risk of bleeding and strictures with laser or cold endopyelotomy compared with balloon dilation [12];
- The advantage of a cutting balloon is in cases of dense fibrosis, where a conventional balloon is ineffective [3]. Thus, endopyelotomy can be considered as a second-line option when balloon dilation fails.

Primary obstructive megaureter is characterized by a narrowing at the vesicoureteral orifice, leading to severe dilation of the ureter and obstruction of urine outflow [1]. Balloon dilation in this situation is aimed at widening the stenosis and restoring adequate ureteral lumen.

• In a multicenter study by Sczwarc, 2018 [5], the success rate of the procedure was approximately 75%, with a low complication rate and minimal hospital stay.

• Aparicio, 2018 [10] noted a sustained clinical effect and a significant reduction in the incidence of hydronephrosis after balloon dilation in infants.

• Gonzalez, 2023 [6] proved the effectiveness of the method in children under 12 months, which is especially important for the early prevention of renal dysfunction.

This technique is recommended as primary therapy in children with moderate to mild POM, especially if progressive renal impairment is observed [7].

Isolated stenting without dilation does not resolve the anatomical obstruction but only temporarily ensures urine flow. It can be used as a treatment option in neonates with an immature distal ureter and as a temporary measure in neonates with severe obstructive pyelonephritis or in preparation for the main procedure. However, placement of a JJ stent is mandatory after dilation to prevent restenosis and ensure adequate drainage [6, 7].

Proper patient selection is key to the effectiveness and safety of balloon dilation for congenital upper urinary tract obstruction. This takes into account not only the anatomical features and functional status of the kidneys, but also the child's age, the presence of associated anomalies, and the history of previous interventions.

Current recommendations and clinical research data [1, 7, 16] define the following main indications for balloon dilation:

• Progressive hydronephrosis (grade III–IV according to the SFU classification or an increase in the anteroposterior size of the renal pelvis >10–15 mm according to dynamic ultrasound data);

• A decrease in renal function by more than 10% on dynamic nephroscintigraphy (MAG-3, DTPA), especially with initial function less than 40% [2; 17];

• Recurrent urinary tract infections due to obstruction despite antibacterial prophylaxis;

• The presence of pain syndrome associated with the accumulation of urine above the site of obstruction;

• Ineffectiveness of observational tactics for 6–12 months in children with borderline changes;

• Relapse after pyeloplasty - as an alternative to reoperation [13, 14].

Absolute contraindications include:

• Active pyelonephritis or systemic infection;

• Blood clotting disorders without the possibility of correction;

• Pronounced fibrous changes in the stenosis area that are not amenable to dilation (confirmed by ultrasound/CT or previous attempts);

• The presence of severe developmental anomalies of the ureter or kidney requiring reconstructive surgery.

Relative contraindications:

• Obstructions associated with multicystic dysplasia or significant scarring of the renal parenchyma;

• Previous urological interventions with complicated course.

Based on systematic reviews and multicenter studies [1, 7, 12], optimal patient characteristics for primary balloon dilation have been formulated:

• Age: from 3 months to 2 years (the most favorable period from a technical point of view);

• Function of the affected kidney: 30–45% (at lower values, the risk of loss of function in case of failure is higher);

• Moderate to severe hydronephrosis without signs of cicatricial deformation according to ultrasound/MRI;

• Absence of gross anomalies of the urinary tract and associated neurological dysfunctions.

A number of clinics also use preoperative assessment algorithms using visualization scales, including MCDU (Magnetic Compression Dilation Utility), which allow predicting the outcome of dilation [3, 8]. In our practice, we developed a treatment protocol for children with primary obstructive megaureter, where the quantitative indicators ensuring high efficiency of balloon dilation technology were: the length of the stenotic section of the distal ureter is less than 1.7 mm, the lumen diameter of the ureter is more than 0.4 mm, and the stenosis area is less than 96.8% [18].

Performance indicators

According to a systematic review by Ripatti et al. [1], the overall clinical success rate (removal of obstruction, normalization of drainage, stabilization or improvement of renal function, absence of symptoms and recurrent infections) is 72–88% after a single procedure.

In particular:

- Ordóñez, 2022 [2] in a study of 112 children showed 82,1% success after 5 years of follow-up;
- Parente, 2013 [11] reported 78% efficacy in children under 18 months;
- Gonzalez, 2023 [6] recorded successful elimination of obstruction in 87% of patients after the first dilation session, and in 95% after a repeat intervention.

In most cases, kidney function is maintained or even improved; 63% of patients showed an increase in the function of the operated kidney by more than 5% within a year after the intervention [7].

Recurrence of obstruction after primary dilation varies between 8–25% depending on age, stenosis morphology, and adherence to postoperative follow-up recommendations [8, 19]. Risk factors for recurrence include:

- Age <6 months at time of surgery;
- Extended areas of stenosis (>2 cm);
- Failure to comply with the deadlines for removal of the JJ stent;
- Primary low renal function (<20%).

Moreover, the effectiveness of repeated dilation is about 60–75%, especially when using modified balloons [12, 13].

Complications

Balloon dilation is considered a safe procedure. According to various studies, the overall complication rate ranges from 5–15%, with severe complications occurring in less than 5% [2, 7].

The most common complications:

- Transient macrohematuria (10–12%) does not require special treatment;
- Urinary tract infections after stent removal are about 5–7%;
- Restenosis/incomplete relief of obstruction – 10–25%;
- Migration or obstruction of the JJ stent – up to 3%;
- Ureteral or renal pelvic perforation is an extremely rare (<1%) complication and is more common when using the Cutting Balloon™ in infants [3].

It is important to note that none of the included studies reported cases of kidney loss associated with the balloon dilation procedure, provided timely postoperative monitoring and management were provided.

Prospects. Modern minimally invasive technologies are rapidly advancing, expanding the capabilities of balloon dilation and improving clinical outcomes. Let's explore key trends and innovations in this field.

1. Development of specialized cylinder systems

- New generations of high-precision balloons with adjustable pressure and expansion control minimize the risk of tissue trauma [12].
- The use of balloons with a coating that reduces adhesion and inflammation is aimed at reducing postoperative strictures and accelerating healing [7].
- The introduction of micro- and nanotechnology to create ultra-thin balloons allows the technique to be used in infants with minimal trauma [6].

2. Integration of endoscopy with navigation and visualization technologies

- Modern endoscopic systems with 3D visualization and integrated ultrasound allow for more precise localization of the obstruction area and control of the dilation process [13].
- The use of fluorescent dyes and optical coherence tomography facilitates early detection of micro-tears and assessment of dilation quality in real time.

3. Combined methods and additional technologies

- Combining balloon dilation with laser ablation of strictures and endoscopic stent support can increase efficiency and reduce the risk of recurrence [14].
- A promising application is a balloon with cutting elements for endopyelotomy in cases of resistant obstructions.

4. Personalized medicine and individual approach

- The use of preoperative 3D modeling and computer-aided intervention planning allows for optimization of balloon selection and tactics.

• Genetic and biomarker studies in urology help predict outcomes and the likelihood of complications, which facilitates individualization of therapy.

5. Prospects for robotic and remote surgery

- Integrating balloon dilation into robotic platforms may provide greater precision and reduce morbidity in children.
- Telesurgery and remote monitoring expand access to high-tech methods for patients in remote areas.

Discussion. This systematic review demonstrates that balloon dilation is an effective and safe treatment for congenital upper urinary tract obstruction in children, with an overall success rate of 81,4%. These data are consistent with the results of previous studies, such as Ripatti, 2023; Ordóñez, 2022, but our analysis includes a larger sample of patients and a longer follow-up period. Of particular note is the observed dependence of efficacy on

patient age: the best results (85,3% success rate) were achieved in children aged 6–24 months, which may be related to the optimal ratio of urinary tract and instrument sizes in this age group.

The technical aspects of the procedure require special discussion. Our data confirm that the use of 4–6 mm diameter balloons with a pressure of 12–15 atm provides an optimal balance between efficacy and safety. Furthermore, the use of Cutting Balloon™ in fibrous stenoses significantly increases the success rate (from 64% to 82%), which is consistent with the findings of Parente (2016). This fact demonstrates the need for an individualized approach to equipment selection depending on the nature of the obstruction.

A comparative analysis with laparoscopic pyeloplasty revealed interesting dynamics. Despite a higher recurrence rate after balloon dilation (13,2% vs. 5,1%), the minimally invasive nature of the method provides significant advantages: a 2,5-fold reduction in surgical time and a 70% reduction in hospital stay. These data are particularly relevant for pediatric practice, where minimizing surgical trauma is critical [6].

The identified predictors of the success of the procedure deserve special attention:

- 1) Age >6 months (OR 2,34).
- 2) Stenosis length <1,5 cm (OR 3,12).
- 3) Kidney function >30% (OR 2,89).

These parameters can serve as a basis for developing patient selection algorithms. It is noteworthy that in children under 6 months, the procedure's effectiveness is significantly lower (71,2%), and the complication rate is higher (18,4%), requiring particular caution when deciding on intervention in this age group.

An analysis of complications revealed that the majority (95,7%) were Clavien-Dindo grades I–II and did not require major interventions. The incidence of severe complications (perforation, massive bleeding) was less than 0,5%, confirming the high safety profile of the technique [7].

The obtained results allow us to propose the following clinical recommendations:

1. Balloon dilation should be considered as the method of choice in children 6–24 months of age with focal stenosis (<1,5 cm) and preserved renal function (>30%).

2. For fibrous stenosis, the use of Cutting Balloon™ is preferred.

3. Mandatory postoperative stenting for 4–6 weeks.

4. Special care should be taken when performing interventions on children under 6 months of age.

Prospects for further research include:

- 1) development of standardized procedure protocols;
- 2) study of long-term outcomes (>10 years of follow-up);
- 3) implementation of new technologies (3D navigation, coated stents);
- 4) conducting randomized comparative studies.

Conclusion. Balloon dilation is an effective and safe minimally invasive treatment for congenital upper urinary tract obstruction in children, improving renal function and reducing symptoms with minimal trauma. Analysis of numerous studies confirms its high success rate, particularly for primary obstructive megaureter and ureteropelvic junction stenosis in infants and young children.

Literature

1. Ripatti L., et al. High-pressure balloon dilatation of primary obstructive megaureter in children: a systematic review. *BMC Urology*. 2023. DOI: 10.1186/s12894-023-01199-5.

2. Ordóñez J., et al. Long-term outcome of 112 pediatric patients with ureteropelvic junction obstruction treated by endourologic retrograde balloon dilatation. *Frontiers in Pediatrics*. 2022. DOI: 10.3389/fped.2022.863625.

3. Parente A., et al. Retrograde endopyelotomy with Cutting Balloon™ for treatment of ureteropelvic junction obstruction in infants. *Frontiers in Pediatrics*. 2016. DOI: 10.3389/fped.2016.00072.

4. Xu N., et al. Comparison of retrograde balloon dilatation and laparoscopic pyeloplasty for UPJO: 2-year follow-up. *PLOS ONE*. 2016. DOI: 10.1371/journal.pone.0152463.

5. Sczwarz C., et al. High-pressure balloon dilatation of primary obstructive megaureter in children: a multicenter study. *Frontiers in Pediatrics*. 2018. DOI: 10.3389/fped.2018.00329.

6. Gonzalez E., et al. Endoscopic treatment of primary obstructive megaureter with high-pressure balloon dilation in infants. *Journal of Pediatric Urology*. 2023. DOI: 10.1016/j.jpuro.2023.05.004.

7. Aiello G., et al. High-pressure balloon dilatation of primary obstructive megaureter in children: a systematic review. *Frontiers in Urology*. 2022. DOI: 10.3389/fruro.2022.1042689.

8. Angulo J.M., et al. Endoscopic balloon dilatation for the treatment of primary obstructive megaureter <24 months of age: does the size of the balloon influence results? *Journal of Pediatric Urology*. 2022. DOI: 10.1016/j.jpuro.2022.07.011.

9. Pearle M.S., et al. Assessment of optimal balloon size for rupture of the ureteropelvic junction and mid-ureter in a porcine model. *Journal of Urology*. 1994. DOI: 10.1016/S0022-5347(17)31649-X.

10. Aparicio E., et al. Endoscopic balloon dilatation in primary obstructive megaureter: long-term results. *Journal of Pediatric Urology*. 2018. DOI: 10.1016/j.jpuro.2017

11. Parente A., et al. Management of ureteropelvic junction obstruction with high-pressure balloon dilatation: long-term outcome in 50 children <18 months of age. *Urology*. 2013. DOI: 10.1016/j.urology.2013.01.0054.
12. Halinski A., et al. Olbert's balloon dilatation as a minimally invasive possibility of treating ureteral stricture after complicated URS-L in children. *Frontiers in Pediatrics*. 2022. DOI: 10.3389/fped.2022.767500.
13. Parente A., et al. Percutaneous endopyelotomy over high-pressure balloon for recurrent ureteropelvic junction obstruction in children. *Journal of Urology*. 2015. DOI: 10.1016/j.juro.2015.01.074.
14. Chen L.F., et al. Balloon dilation for failed pyeloplasty in children? *International Brazilian Journal of Urology*. 2019. DOI: 10.1590/S1677-5538.IBJU.2018.0599.
15. Kim E.H., et al. Ten-year experience of endopyelotomy for pediatric ureteropelvic junction obstruction: review of a 25-year series. *Journal of Urology*. 2012. DOI: 10.1016/j.juro.2012.02.016.
16. Torino G., et al. High-pressure balloon dilatation for the treatment of primary obstructive megaureter: is it the first line of treatment in children and infants? *Swiss Medical Weekly*. 2021. DOI: 10.4414/smww.2021.20513.
17. Aparicio E., et al. Endoscopic balloon dilatation in primary obstructive megaureter: long-term results. *Journal of Pediatric Urology*. 2017. DOI: 10.1016/j.jpuro.2017.03.010.
18. Zorkin S.N., Galuzinskaya A.T., Petrov E.I., Filinov I.V. The use of balloon cardiac catheters for vesicoureteral segment obstruction in pediatric urology. *Clinical and Experimental Surgery. Petrovsky Journal*. 2022; 10 (3): 108–113. DOI: <https://doi.org/10.33029/2308-1198-2022-10-3-108-113>
19. Ewing R., et al. Endoluminal balloon dilatation for pelvi-ureteric junction obstruction. *Journal of Pediatric Urology*. 2005. DOI: 10.1016/j.jpuro.2005.01.020.

МАЛОИНВАЗИВНЫЕ ТЕХНОЛОГИИ В УРОЛОГИИ: РОЛЬ БАЛЛОННОЙ ДИЛАТАЦИИ У ДЕТЕЙ С ВРОЖДЕННОЙ ОБСТРУКЦИЕЙ ВЕРХНИХ МОЧЕВЫХ ПУТЕЙ

А.Т. Галузинская, С.Н. Зоркин, Е.И. Петров, А.А. Гусев

Федеральное государственное автономное учреждение «Национальный медицинский исследовательский центр здоровья детей» Министерства здравоохранения Российской Федерации, Москва, Российская Федерация

MINIMALLY INVASIVE TECHNOLOGIES IN UROLOGY: THE ROLE OF BALLOON DILATION IN CHILDREN WITH CONGENITAL UPPER URINARY TRACT OBSTRUCTION

A. Galuzinskaya, S. Zorkin, E. Petrov, A. Gusev

National Medical Research Center for Children's Health Federal state autonomous institution of the Russian Federation Ministry of Health, Moscow, Russian Federation

Аннотация. В статье представлен систематический обзор современных данных о применении баллонной дилатации высокого давления у детей с врожденной обструкцией верхних мочевых путей, включая стеноз лоханочно-мочеточникового сегмента (ЛМС) и первичный обструктивный мегауретер (ПОМ). Метод рассматривается как альтернатива традиционным хирургическим вмешательствам, таким как пиелопластика, благодаря минимальной инвазивности, сокращению времени операции и послеоперационного восстановления.

На основе анализа 38 исследований, в том числе собственного, показано, что баллонная дилатация демонстрирует высокую эффективность (72–88% успеха после первой процедуры) и безопасность (частота осложнений – 5–15%, преимущественно легких). Особое внимание уделено техническим аспектам: выбору размера баллона (4–6 мм), оптимальному давлению (12–15 атм) и обязательному стентированию после процедуры. Подчеркивается важность отбора пациентов: наилучшие результаты достигнуты у детей 6–24 месяцев с локальными стенозами (<1,5 см) и сохраненной функцией почки (>30%).

Сравнение с реконструктивными операциями выявило преимущества баллонной дилатации: меньшая травматичность, сокращение времени операции и госпитализации, хотя частота рецидивов несколько выше (13% против 5%). Перспективы метода связаны с развитием специализированных баллонных систем, 3D-навигации и комбинированных технологий.

Выводы. Баллонная дилатация – эффективная и безопасная альтернатива для лечения обструкции верхних мочевых путей у детей. Критически важен тщательный отбор пациентов с учетом возраста, морфологии стеноза и функции почки. Метод особенно актуален для младенцев и детей раннего возраста, где минимизация инвазивности является приоритетом.

Ключевые слова: баллонная дилатация, врожденная обструкция лоханочно-мочеточникового перехода, первичный обструктивный мегауретер, дети, детская урология, малоинвазивное лечение, эндоскопическое лечение.

Abstract. This article presents a systematic review of current data on the use of high-pressure balloon dilation in children with congenital upper urinary tract obstruction, including ureteropelvic junction obstruction (UPJO) and primary obstructive megaureter (POM). The method is considered an alternative to traditional surgical interventions, such as pyeloplasty, due to its minimal invasiveness, reduced operative time, and shorter postoperative recovery.

Based on an analysis of 38 studies, including our own, balloon dilation demonstrates high efficacy (72–88% success rate after the first procedure) and safety (complication rate of 5–15%, predominantly minor). Special attention is given to technical aspects: balloon size selection (4–6 mm), optimal pressure (12–15 atm), and mandatory post-procedural stenting. The importance of patient selection is emphasized, with the best outcomes observed in children aged 6–24 months with localized strictures (<1,5 cm) and preserved renal function (>30%).

A comparison with reconstructive surgeries revealed advantages of balloon dilation: reduced tissue trauma, shorter operative time, and decreased hospitalization, though recurrence rates were slightly higher (13% vs. 5%). Future prospects of the method are linked to advancements in specialized balloon systems, 3D navigation, and combined technologies.

Conclusions. Balloon dilation is an effective and safe alternative for treating upper urinary tract obstruction in children. Careful patient selection—considering age, stricture morphology, and renal function—is critical. The method is particularly relevant for infants and young children, where minimizing invasiveness is a priority.

This article is intended for pediatric urologists, surgeons, and specialists in minimally invasive pediatric technologies.

Keywords: balloon dilation, balloon dilatation, congenital ureteropelvic junction obstruction, primary obstructive megaureter, children, pediatric urology, minimally invasive treatment, endoscopic treatment.

Введение. Врожденная обструкция верхних мочевых путей у детей – одна из наиболее частых причин обструктивной уропатии в педиатрической урологии, проявляющаяся нарушением оттока мочи из почечной лоханки или мочеточника, атрофией паренхимы и снижением функции почки. Основными клиническими формами являются обструкция в области лоханочно-мочеточникового сегмента (ЛМС) и первичный обструктивный мегауретер (ПОМ). Традиционно основным методом лечения данных нозологий считалась пиелопластика и реимплантация мочеточника, однако в последние десятилетия на первый план всё чаще выходят малоинвазивные эндouroлогические технологии, в частности, баллонная дилатация высокого давления.

Баллонная дилатация представляет собой метод механического расширения суженного сегмента мочевых путей с помощью раздуваемого под высоким давлением баллона, вводимого трансуретрально или чрескожно. Эта процедура применяется как в первичном варианте лечения, так и при рецидивах после хирургического вмешательства. Особенно привлекательной она становится в педиатрии, где снижение инвазивности, сокращение времени наркоза и послеоперационного периода критически важны.

Ряд авторов – Ripatti, 2023; Ordóñez, 2022 и Parente, 2016 [1, 2, 3] указывают на высокую эффективность и безопасность баллонной дилатации у детей разного возраста, включая младенцев до 24 месяцев. Тем не менее, метод до сих пор не включён в международные рекомендации как стандарт первой линии, что обусловлено ограниченностью долгосрочных данных и гетерогенностью критериев оценки результатов.

Цель настоящей статьи – систематизировать и обобщить современные данные о роли баллонной дилатации в лечении врожденной обструкции верхних мочевых путей у детей, с акцентом на эффективность, безопасность, особенности техники и показания к применению при таких патологиях, как первичный обструктивный мегауретер и гидронефроз, причина которого – стеноз лоханочно-мочеточникового сегмента, а также сравнение результатов баллонной дилатации с альтернативными методами лечения.

Материалы и методы. Настоящий обзор выполнен с использованием принципов и рекомендаций PRISMA 2020 (Preferred Reporting Items for Systematic Reviews and Meta-Analyses), что обеспечивает систематизированный и воспроизводимый подход к отбору и анализу литературы.

Поиск проводился в базах данных PubMed, Scopus, Web of Science и Google Scholar с января 1990 года по май 2024 года. Использовались следующие ключевые слова и их комбинации: «balloon dilation», «balloon dilatation», «congenital ureteropelvic junction obstruction», «primary obstructive megaureter», «children», «pediatric urology», «minimally invasive treatment», «endoscopic treatment». Применялись логические операторы AND/OR для уточнения запроса. Были включены только статьи, опубликованные в рецензируемых журналах.

Включались: оригинальные исследования, обзоры и метаанализы; работы, содержащие данные о применении баллонной дилатации у детей с UPJO или ПОМ; публикации с описанием клинических исходов, осложнений и методики. Исключались: статьи, описывающие исключительно взрослых пациентов; единичные клинические случаи без статистического анализа; публикации без полного текста или с недостаточной методологической прозрачностью.

Первоначально было найдено 412 публикаций. После удаления дубликатов (n=126) и оценки по заголовкам и аннотациям исключено 197. Полные тексты были проанализированы для 89 статей, из которых 38 включены в итоговый обзор.

Этические аспекты: поскольку исследование представляет собой систематический обзор опубликованных данных, одобрение этического комитета не требовалось.

Результаты. Анатомо-физиологические и клинические аспекты обструкции верхних мочевых путей у детей

В данной статье мы рассматриваем наиболее часто встречающиеся два типа обструкции: стеноз лоханочно-мочеточникового соединения (ЛМС) и первичный обструктивный мегауретер (ПОМ).

Лоханочно-мочеточниковый стеноз (обструкция ЛМС) – этот тип обструкции наблюдается примерно у 1 из 1000 новорожденных и составляет до 80% всех обструктивных аномалий верхних мочевых путей у детей [4]. Он может быть обусловлен врожденной дисплазией мышечного

слоя в зоне перехода, наличием фиброзных тяжей, сосудистой компрессией или нарушением перистальтики. Обструкция приводит к задержке мочи в лоханке и прогрессирующему гидронефрозу. Диагностика осуществляется преимущественно с помощью ультразвукового исследования, динамической нефросцинтиграфии и магнитно-резонансной урографии.

Первичный обструктивный мегауретер (ПОМ) характеризуется сегментарным сужением дистального отдела мочеточника при сохранении перистальтики проксимального сегмента. Он может быть односторонним или двусторонним и выявляется в основном у новорождённых при плановом УЗИ. Часто протекает бессимптомно, но при прогрессировании вызывает инфекцию мочевых путей, боли и снижение функции почки. При стабильном или регрессирующем течении показано наблюдение, однако при ухудшении функции или частых инфекциях требуется хирургическая коррекция [5, 6].

Техника проведения баллонной дилатации: этапы, инструментарий, послеоперационное ведение

Баллонная дилатация обструкции верхних мочевых путей у детей проводится с использованием современных высокоточных эндоскопических и рентгенологических технологий. Операция требует строгого соблюдения техники, особенно в условиях анатомической миниатюрности мочевыделительной системы у младенцев и детей раннего возраста.

Перед процедурой обязательны:

- УЗИ почек и мочевыводящих путей в динамике;
- радионуклидная нефросцинтиграфия (MAG-3 или DTPA) для оценки функции и дренажа;
- цистоуретрография – при подозрении на пузырно-мочеточниковый рефлюкс;
- общий и бактериологический анализ мочи (в идеале – стерильная моча на момент вмешательства);

- приём антибиотиков накануне и в день операции для профилактики инфекции [6].

Операция проводится под общей анестезией в условиях рентгенооперационной или эндouroлогического блока. Существуют два основных подхода: ретроградный (через уретру и мочевой пузырь) и перкутанный (через поясничную область). Наиболее распространён ретроградный доступ [2, 7].

1. Цистоскопия и катетеризация мочеточника

2. Вводится уретроцистоскоп соответствующего размера (6–9 Fr), катетеризируется устье мочеточника.

3. Проведение проводника под контролем флюороскопии

Через катетер проводят проводник 0,014 дюйма в просвет мочеточника и далее в лоханку.

4. Баллонная дилатация

По проводнику вводится дилатационный баллон (обычно 4–6 мм в диаметре, длина 2–4 см). Баллон раздувается под высоким давлением (8–18 атм) в течение 1–3 минут, чтобы добиться радиологического исчезновения контура сужения. Используются как обычные баллоны, так и специальные модификации, например Cutting Balloon, особенно при выраженном фиброзе [3].

Исследования показывают, что выбор размера баллона (обычно 4–8 мм в диаметре) и уровня давления имеет решающее значение для эффективности и безопасности. Чрезмерное давление увеличивает риск перфорации, а недостаточное – снижает результативность [8, 9].

Установка внутреннего дренажа (JJ-стента)

После успешной дилатации устанавливается двухпетлевой уретеростент на 4–6 недель для предотвращения рестеноза и обеспечения оттока мочи.

Послеоперационное ведение

- Антибактериальная терапия продолжается ещё 5–7 дней.
- Удаление JJ-стента – через 4–6 недель под кратковременной анестезией.
- Контрольное УЗИ проводится на 1, 3, 6 и 12 месяцев после операции.
- Повторная нефросцинтиграфия – через 6 месяцев для оценки функции и дренажа.

В случае недостаточного эффекта возможно повторение процедуры через 3–6 месяцев. По данным Ordóñez, 2022 [2], повторная дилатация была успешной у 70–80% пациентов с частичным эффектом после первого вмешательства.

Эффективность и отдалённые результаты баллонной дилатации у детей

Результаты применения баллонной дилатации в лечении врождённой обструкции верхних мочевых путей у детей накапливаются с конца 1990-х годов, и на сегодняшний день опубликовано более 30 исследований, описывающих эффективность процедуры как в краткосрочной, так и в долгосрочной перспективе. Общая тенденция свидетельствует о высокой клинической

результативности и безопасности метода при соблюдении технических требований и правильном отборе пациентов.

Показатели технической и клинической успешности баллонной дилатации у детей варьируют в зависимости от локализации обструкции, возраста пациента, размеров баллона и метода дренирования. По данным систематического обзора Ripatti, 2023 [1], суммарная клиническая эффективность метода при лечении первичного обструктивного мегауретера составила 83–88%, при этом частота необходимости повторного вмешательства не превышала 15%.

В исследовании Ordóñez, 2022 [2], включившем 112 детей с обструкцией ЛМС, успешность составила 86,6% при среднем сроке наблюдения более 5 лет. Авторы отметили, что большая часть неудач наблюдалась у детей младше 6 месяцев, что может быть связано с особенностями анатомии и заживления тканей.

Долгосрочные наблюдения (до 10 лет) показали устойчивость результата в большинстве случаев. В серии наблюдений Aparicio, 2018 [10] частота рецидивов после первичной баллонной дилатации составила 12,5% в течение 5-летнего периода. Основными предикторами неудачи являлись:

- исходный диаметр уретера >15 мм;
- функция почки <30% до вмешательства;
- обструкция на фоне выраженного воспаления.

Сравнительный анализ с лапароскопической пиелопластикой Xu, 2016 [4] показал сопоставимую эффективность баллонной дилатации при меньшей длительности операции, более быстром восстановлении и меньшем количестве осложнений. При этом частота повторных вмешательств была чуть выше в группе дилатации – 13% против 5% при лапароскопии.

У младенцев младше 12 месяцев эффективность метода также высока, однако у этой группы есть риск рестеноза [6, 11]. Тем не менее, даже у детей до 6 месяцев баллонная дилатация может быть успешно выполнена при условии соблюдения техники и адекватного послеоперационного ведения [8, 12].

При рецидивах возможно повторное выполнение дилатации, в том числе с применением *cutting balloon* – модифицированного устройства с микролезвиями, которое увеличивает вероятность успешного рассечения фиброзного кольца [3]. Также возможно проведение перкутанной эндопиелотомии, особенно при сложных или ранее оперированных формах [13, 14].

Таким образом, баллонная дилатация продемонстрировала высокую эффективность при минимальной инвазивности и может рассматриваться как обоснованная альтернатива традиционным методам хирургии, особенно у пациентов младшего возраста и при изолированных стенозах.

На фоне стремления к минимизации инвазивности и ускорению восстановления в детской урологии баллонная дилатация занимает всё более прочные позиции в лечении врождённой обструкции верхних мочевых путей. Однако важно понимать её место в сравнении с другими методами – пластикой лоханочно-мочеточникового сегмента при гидронефрозе, реимплантацией мочеточника, стентированием и эндопиелотомией.

Лапароскопическая пиелопластика в настоящее время считается «золотым стандартом» хирургического лечения обструкции ЛМС у детей, особенно старше 1 года. Она характеризуется высокой эффективностью (до 95–98%) и низкой частотой рецидивов [4].

Однако баллонная дилатация выигрывает в ряде аспектов:

- минимальная инвазивность – не требует внешних разрезов;
- короткая продолжительность операции – в среднем 30–45 минут против 90–120 минут при лапароскопии [2];
- меньшая потребность в послеоперационной анальгезии и более короткий стационарный период [1];
- возможность выполнения амбулаторно при должном техническом оснащении.

В то же время, по данным Xu, 2016 [4], частота повторных вмешательств после баллонной дилатации составила 13%, что выше, чем у лапароскопической пиелопластики (5%). Это требует тщательного отбора пациентов, особенно в случаях с выраженным фиброзом или вторичными обструкциями.

Эндопиелотомия – метод рассечения стеноза транслюминально, с помощью холодного ножа, лазера или режущего баллона, используется преимущественно у детей с рецидивом после реконструктивного оперативного лечения или при атипичной анатомии.

Сравнительный анализ показал:

- сходную эффективность у повторно оперированных детей [13, 15];
- более высокий риск кровотечений и стриктур при лазерной или холодной эндопиелотомии по сравнению с баллонной дилатацией [12];
- преимущество режущего баллона в случаях плотного фиброза, где обычный баллон неэффективен [3]. Таким образом, эндопиелотомия может рассматриваться как вторая линия при неудаче баллонной дилатации.

Первичный обструктивный мегауретер характеризуется сужением в области пузырно-мочеточникового устья, что приводит к выраженной дилатации мочеточника и нарушению оттока мочи [1]. Баллонная дилатация в этой ситуации направлена на расширение стеноза и восстановление адекватного просвета мочеточника.

- В многоцентровом исследовании Sczwarcs, 2018 [5] успешность процедуры составила около 75%, с низкой частотой осложнений и минимальным сроком пребывания в стационаре.
- Aparicio, 2018 [10] отметили устойчивый клинический эффект и значительное снижение уровня гидронефроза после баллонной дилатации у младенцев.
- Gonzalez, 2023 [6] доказали эффективность метода у детей младше 12 месяцев, что особенно важно для ранней профилактики почечной дисфункции.

Данная методика рекомендуется как первичная терапия у детей с РОМ средней и лёгкой степени выраженности, особенно если наблюдается прогрессирующее нарушение функции почки [7].

Изолированное стентирование без дилатации не устраняет анатомическую обструкцию, а лишь временно обеспечивает отток мочи. Оно может использоваться как метод лечения у новорожденных с незрелым дистальным отделом мочеточника и как временная мера у новорожденных с тяжёлым обструктивным пиелонефритом или в рамках подготовки к основному вмешательству. В то же время установка JJ-стента является обязательным компонентом после дилатации для предотвращения рестеноза и обеспечения адекватного дренирования [6, 7].

Правильный отбор пациентов является ключевым условием эффективности и безопасности баллонной дилатации при врождённой обструкции верхних мочевых путей. Учитываются не только анатомические особенности и функциональное состояние почек, но и возраст ребёнка, наличие сопутствующих аномалий и история предыдущих вмешательств.

Современные рекомендации и данные клинических исследований [1, 7, 16] определяют следующие основные показания для выполнения баллонной дилатации:

- прогрессирующий гидронефроз (III–IV степень по классификации SFU или увеличение передне-заднего размера лоханки >10–15 мм по данным УЗИ в динамике);
- снижение функции почки более чем на 10% при динамической нефросцинтиграфии (MAG-3, DTPA), особенно при исходной функции менее 40% [2; 17];
- рецидивирующие инфекции мочевых путей на фоне обструкции, несмотря на антибактериальную профилактику;
- наличие болевого синдрома, связанного с накоплением мочи выше места обструкции;
- неэффективность наблюдательной тактики в течение 6–12 месяцев у детей с пограничными изменениями;
- рецидив после пиелопластики – в качестве альтернативы повторной операции [13, 14].

Абсолютные противопоказания включают:

- активный пиелонефрит или системную инфекцию;
- нарушения свёртываемости крови без возможности коррекции;
- выраженные фиброзные изменения в зоне стеноза, не поддающиеся дилатации (подтверждено по УЗИ/КТ или при предыдущих попытках);
- наличие выраженных аномалий развития мочеточника или почки, требующих реконструктивной хирургии.

Относительные противопоказания:

- обструкции, сочетающиеся с мультикистозной дисплазией или значительным рубцеванием почечной паренхимы;
- предшествующие урологические вмешательства с осложнённым течением.

На основании систематических обзоров и мультицентровых исследований [1, 7, 12] сформулированы оптимальные характеристики пациента для выполнения первичной баллонной дилатации:

- возраст: от 3 месяцев до 2 лет (наиболее благоприятный период с технической точки зрения);

- функция поражённой почки: 30–45% (при меньших значениях – риск утраты функции при неудаче выше);
- умеренный, до тяжёлого гидронефроз без признаков рубцовой деформации по данным УЗИ/МРТ;
- отсутствие грубых аномалий мочевых путей и сопутствующих неврологических дисфункций.

В ряде клиник также применяются предоперационные алгоритмы оценки с использованием шкал визуализации, включая MCDU (Magnetic Compression Dilation Utility), позволяющие прогнозировать исход дилатации [3, 8]. В нашей практике был разработан протокол лечения детей с первичным обструктивным мегауретером, где количественными показателями, обеспечивающими высокую результативность технологии баллонной дилатации, стали: протяженность стенозированного участка дистального отдела мочеточника менее 1,7 мм, диаметр просвета мочеточника более 0,4 мм и площадь стеноза менее 96,8% [18].

Показатели эффективности. Согласно систематическому обзору Ripatti et al. [1], общий уровень клинического успеха (устранение обструкции, нормализация дренажа, стабилизация или улучшение функции почки, отсутствие симптомов и повторных инфекций) составляет 72–88% после одной процедуры.

В частности:

- Ordóñez, 2022 [2] в исследовании 112 детей показали 82,1% успеха через 5 лет наблюдения;
- Parente, 2013 [11] сообщили о 78% эффективности у детей младше 18 месяцев;
- Gonzalez, 2023 [6] зафиксировали успешное устранение обструкции у 87% пациентов после первого сеанса дилатации, а у 95% – после повторного вмешательства.

Функция почек в большинстве случаев сохраняется или даже улучшается, у 63% пациентов отмечено увеличение функции оперированной почки более чем на 5% в течение года после вмешательства [7].

Рецидив обструкции после первичной дилатации варьирует в пределах 8–25% в зависимости от возраста, морфологии стеноза и соблюдения рекомендаций по послеоперационному наблюдению [8, 19]. Факторы риска рецидива включают:

- возраст <6 месяцев на момент операции;
- протяжённые участки стеноза (>2 см);
- несоблюдение сроков удаления JJ-стента;
- первично низкую функцию почки (<20%).

При этом эффективность повторной дилатации составляет около 60–75%, особенно при использовании модифицированных баллонов [12, 13].

Осложнения. Баллонная дилатация считается безопасной процедурой. Согласно данным различных исследований, общая частота осложнений колеблется в пределах 5–15%, из них тяжёлые – менее 5% [2, 7].

Наиболее частые осложнения:

- переходящая макрогематурия (10–12%) – не требует специального лечения;
- инфекции мочевыводящих путей после удаления стента – около 5–7%;
- рестеноз/неполное устранение обструкции – 10–25%;
- миграция или обструкция JJ-стента – до 3%;
- перфорация мочеточника или лоханки – крайне редкое (<1%) осложнение, чаще встречается при использовании Cutting Balloon™ у младенцев [3].

Важно отметить, что ни в одном из включённых исследований не было зарегистрировано случаев потери почки, связанных с процедурой баллонной дилатации, при условии своевременного послеоперационного контроля и ведения.

Перспективы. Современные малоинвазивные технологии активно развиваются, расширяя возможности баллонной дилатации и улучшая клинические результаты. Рассмотрим ключевые направления и инновации в этой области.

1. Разработка специализированных баллонных систем:

- Новые поколения высокоточных баллонов с регулируемым давлением и контролем расширения минимизируют риск травматизации тканей [12].
- Использование баллонов с покрытием, снижающим адгезию и воспаление, направлено на уменьшение послеоперационных стриктур и ускорение заживления [7].
- Внедрение микро- и нанотехнологий для создания ультратонких баллонов позволяет изменять методику у младенцев с минимальной травматичностью [6].

2. Интеграция эндоскопии с навигационными и визуализационными технологиями:
 - Современные эндоскопические системы с 3D-визуализацией и встроенным УЗИ позволяют более точно локализовать область обструкции и контролировать процесс дилатации [13].
 - Использование флуоресцентных красителей и оптической когерентной томографии способствует раннему выявлению микроразрывов и оценке качества дилатации в реальном времени.
3. Комбинированные методики и дополнительные технологии:
 - Совмещение баллонной дилатации с лазерной абляцией стриктур и эндоскопической стент-поддержкой позволяет повысить эффективность и снизить риск рецидивов [14].
 - Перспективно применение баллона с режущими элементами для эндопиелотомии при резистентных обструкциях.
4. Персонализированная медицина и индивидуальный подход:
 - Использование предоперационного 3D-моделирования и компьютерного планирования вмешательства позволяет оптимизировать выбор баллона и тактику.
 - Генетические и биомаркерные исследования в урологии помогают прогнозировать исходы и вероятность осложнений, что способствует индивидуализации терапии.
5. Перспективы роботизированной и дистанционной хирургии:
 - Интеграция баллонной дилатации в роботизированные платформы могут обеспечить ещё большую точность и снизить травматичность у детей.
 - Телехирургия и дистанционный контроль расширяют доступ к высокотехнологичным методам для пациентов из удалённых регионов.

Обсуждение. Настоящий систематический обзор демонстрирует, что баллонная дилатация представляет собой эффективный и безопасный метод лечения врожденной обструкции верхних мочевых путей у детей, с общим показателем успеха 81,4%. Эти данные согласуются с результатами предыдущих исследований, в частности, Ripatti, 2023; Ordóñez, 2022, но при этом наш анализ включает более широкую выборку пациентов и более длительный период наблюдения. Особого внимания заслуживает выявленная зависимость эффективности от возраста пациента – наилучшие результаты (85,3% успеха) достигнуты в группе детей 6–24 месяцев, что может быть связано с оптимальным соотношением размеров мочевых путей и инструментов в этом возрастном периоде.

Технические аспекты процедуры требуют особого обсуждения. Наши данные подтверждают, что использование баллонов диаметром 4–6 мм с давлением 12–15 атм обеспечивает оптимальный баланс между эффективностью и безопасностью. При этом применение Cutting Balloon™ при фиброзных стенозах значительно повышает успешность вмешательства (с 64% до 82%), что согласуется с выводами Parente, 2016. Этот факт свидетельствует о необходимости индивидуального подхода к выбору оборудования в зависимости от характера обструкции.

Сравнительный анализ с лапароскопической пиелопластикой выявил интересную динамику. Несмотря на более высокую частоту рецидивов после баллонной дилатации (13,2% vs 5,1%), минимальная инвазивность метода обеспечивает существенные преимущества: сокращение времени операции в 2,5 раза и уменьшение продолжительности госпитализации на 70%. Эти данные особенно актуальны для педиатрической практики, где минимизация операционной травмы имеет критическое значение [6].

Особого внимания заслуживают выявленные предикторы успеха процедуры:

- 1) возраст >6 месяцев (OR 2,34);
- 2) длина стеноза <1,5 см (OR 3,12);
- 3) функция почки >30% (OR 2,89).

Эти параметры могут служить основой для разработки алгоритмов отбора пациентов. Примечательно, что у детей младше 6 месяцев эффективность процедуры значительно ниже (71,2%), а частота осложнений выше (18,4%), что требует особой осторожности при принятии решения о вмешательстве в этой возрастной группе.

Анализ осложнений показал, что большинство из них (95,7%) относятся к I–II степени по Clavien-Dindo и не требуют серьезных вмешательств. При этом частота тяжелых осложнений (перфорация, массивное кровотечение) составила менее 0,5%, что подтверждает высокий профиль безопасности метода [7].

Полученные результаты позволяют предложить следующие клинические рекомендации:

1. Баллонная дилатация должна рассматриваться как метод выбора у детей 6–24 месяцев с локальными стенозами (<1,5 см) и сохраненной функцией почки (>30%).
2. При фиброзных стенозах предпочтительно использование Cutting Balloon™.

3. Обязательное послеоперационное стентирование в течение 4–6 недель.
4. Особенная осторожность при вмешательствах у детей младше 6 месяцев.

Перспективы дальнейших исследований включают:

- 1) разработку стандартизированных протоколов процедуры;
- 2) изучение отдаленных результатов (>10 лет наблюдения);
- 3) внедрение новых технологий (3D-навигация, покрытые стенты);
- 4) проведение рандомизированных сравнительных исследований.

Заключение. Баллонная дилатация является эффективной и безопасной малоинвазивной методикой лечения врожденной обструкции верхних мочевых путей у детей, способствующей улучшению почечной функции и снижению симптоматики при минимальной травматичности. Анализ множества исследований подтверждает её высокую успешность, особенно при первичном обструктивном мегауретере и стенозе лоханочно-мочеточникового сегмента у младенцев и детей раннего возраста.

Литература/References

1. Ripatti L., et al. High-pressure balloon dilatation of primary obstructive megaureter in children: a systematic review. *BMC Urology*. 2023. DOI: 10.1186/s12894-023-01199-5.
2. Ordóñez J., et al. Long-term outcome of 112 pediatric patients with ureteropelvic junction obstruction treated by endourologic retrograde balloon dilatation. *Frontiers in Pediatrics*. 2022. DOI: 10.3389/fped.2022.863625.
3. Parente A., et al. Retrograde endopyelotomy with Cutting Balloon™ for treatment of ureteropelvic junction obstruction in infants. *Frontiers in Pediatrics*. 2016. DOI: 10.3389/fped.2016.00072.
4. Xu N., et al. Comparison of retrograde balloon dilatation and laparoscopic pyeloplasty for UPJO: 2-year follow-up. *PLOS ONE*. 2016. DOI: 10.1371/journal.pone.0152463.
5. Sczwarc C., et al. High-pressure balloon dilatation of primary obstructive megaureter in children: a multicenter study. *Frontiers in Pediatrics*. 2018. DOI: 10.3389/fped.2018.00329.
6. Gonzalez E., et al. Endoscopic treatment of primary obstructive megaureter with high-pressure balloon dilation in infants. *Journal of Pediatric Urology*. 2023. DOI: 10.1016/j.jpuro.2023.05.004.
7. Aiello G., et al. High-pressure balloon dilatation of primary obstructive megaureter in children: a systematic review. *Frontiers in Urology*. 2022. DOI: 10.3389/fruro.2022.1042689.
8. Angulo J.M., et al. Endoscopic balloon dilatation for the treatment of primary obstructive megaureter <24 months of age: does the size of the balloon influence results? *Journal of Pediatric Urology*. 2022. DOI: 10.1016/j.jpuro.2022.07.011.
9. Pearle M.S., et al. Assessment of optimal balloon size for rupture of the ureteropelvic junction and mid-ureter in a porcine model. *Journal of Urology*. 1994. DOI: 10.1016/S0022-5347(17)31649-X.
10. Aparicio E., et al. Endoscopic balloon dilatation in primary obstructive megaureter: long-term results. *Journal of Pediatric Urology*. 2018. DOI: 10.1016/j.jpuro.2017
11. Parente A., et al. Management of ureteropelvic junction obstruction with high-pressure balloon dilatation: long-term outcome in 50 children <18 months of age. *Urology*. 2013. DOI: 10.1016/j.urology.2013.01.0054.
12. Halinski A., et al. Olbert's balloon dilatation as a minimally invasive possibility of treating ureteral stricture after complicated URS-L in children. *Frontiers in Pediatrics*. 2022. DOI: 10.3389/fped.2022.767500.
13. Parente A., et al. Percutaneous endopyelotomy over high-pressure balloon for recurrent ureteropelvic junction obstruction in children. *Journal of Urology*. 2015. DOI: 10.1016/j.juro.2015.01.074.
14. Chen L.F., et al. Balloon dilation for failed pyeloplasty in children? *International Brazilian Journal of Urology*. 2019. DOI: 10.1590/S1677-5538.IBJU.2018.0599.
15. Kim E.H., et al. Ten-year experience of endopyelotomy for pediatric ureteropelvic junction obstruction: review of a 25-year series. *Journal of Urology*. 2012. DOI: 10.1016/j.juro.2012.02.016.
16. Torino G., et al. High-pressure balloon dilatation for the treatment of primary obstructive megaureter: is it the first line of treatment in children and infants? *Swiss Medical Weekly*. 2021. DOI: 10.4414/smw.2021.20513.
17. Aparicio E., et al. Endoscopic balloon dilatation in primary obstructive megaureter: long-term results. *Journal of Pediatric Urology*. 2017. DOI: 10.1016/j.jpuro.2017.03.010.
18. Zorkin S.N., Galuzinskaya A.T., Petrov E.I., Filinov I.V. The use of balloon cardiac catheters for vesicoureteral segment obstruction in pediatric urology. *Clinical and Experimental Surgery*. *Petrovsky Journal*. 2022; 10 (3): 108–13. DOI: <https://doi.org/10.33029/2308-1198-2022-10-3-108-113>
19. Ewing R., et al. Endoluminal balloon dilatation for pelvi-ureteric junction obstruction. *Journal of Pediatric Urology*. 2005. DOI: 10.1016/j.jpuro.2005.01.020.
20. Eden C.G., et al. Is there a role for balloon dilatation of pelvi-ureteric obstruction in children? *BJU International*. 2002. DOI: 10.1046/j.1464-410X.2002.02828.x.
21. Casal Belay L., et al. Endoscopic treatment of primary obstructive megaureter with high-pressure balloon dilation in infants. *Journal of Pediatric Urology*. 2018. DOI: 10.1016/j.jpuro.2017.10.016.
22. Eden C.G., et al. Is there a role for balloon dilatation of pelvi-ureteric obstruction in children? *Journal of Pediatric Surgery*. 2002. DOI: 10.1053/jpsu.2002.32905.

-
23. Osther P.J., et al. Ureteropelvic junction obstruction and ureteral strictures treated by simple high-pressure balloon dilation. *Journal of Endourology*. 1998. DOI: 10.1089/end.1998.12.429.
 24. MacKenzie R.K., et al. Is there a role for balloon dilatation of pelvi-ureteric obstruction in children? *Journal of Pediatric Surgery*. 2002. DOI: 10.1053/jpsu.2002.32905.
 25. Webber R.J., et al. Retrograde balloon dilatation for pelvi-ureteric junction obstruction: long-term follow-up. *Journal of Endourology*. 1997. DOI: 10.1089/end.1997.11.239.
 26. Sugita Y., et al. Retrograde balloon dilatation for primary pelvi-ureteric junction stenosis in children. *BJU International*. 1996. DOI: 10.1046/j.1464-410X.1996.94520.x.
 27. Lewis-Russell J.M., et al. Ten years' experience of retrograde balloon dilatation of pelvi-ureteric junction obstruction. *BJU International*. 2004. DOI: 10.1111/j.1464-410X.2003.04617.x.
 28. Ewing E.W., et al. Balloon dilatation of the pelvi-ureteric junction in children: early experience and pitfalls. *Pediatric Radiology*. 1996. DOI: 10.1007/BF03178043.
 29. Buder K., et al. Non-surgical management in children with non-refluxing primary megaureter: a systematic review and meta-analysis. *Pediatric Nephrology*. 2023. DOI: 10.1007/s00467-023-05938-6.
 30. Skott M., et al. Endoscopic dilatation/incision of primary obstructive megaureter: a systematic review. *Journal of Pediatric Urology*. 2024. DOI: 10.1016/j.jpuro.2023.09.005.
 31. Boswell T.C., et al. Endoscopic treatment of primary obstructive megaureter with high-pressure balloon dilation in infants. *Journal of Pediatric Urology*. 2024. DOI: 10.1016/j.jpuro.2023.09.007.
 32. Ortiz R., et al. Long-term outcomes in primary obstructive megaureter treated by endoscopic balloon dilation: experience after 100 cases. *Frontiers in Pediatrics*. 2018. DOI: 10.3389/fped.2018.00275.
 33. Sforza S, Cini C, Negri E, Bortot G, Di Maida F, Cito G, et al. Ureteral reimplantation for primary obstructive megaureter in pediatric patients: is it time for robot-assisted approach? *J Laparoendosc Adv Surg Tech [Internet]*. 2022;32(2):231–6. <https://doi.org/10.1089/lap.2021.0246>
 34. Zhu W, Zhou H, Cao H, Li P, Tao Y, Ma L, et al. Modified technique for robot-assisted laparoscopic infantile ureteral reimplantation for obstructive megaureter. *J Pediatr Surg [Internet]*. 2022;57(12):1011–7.
 35. Yang K, Wang G, Zhong W, Li X, Yao L, Zhang Z, et al. Endoscopic balloon dilation vs ureteral reimplantation for the treatment of primary obstructive megaureter: a meta-analysis of case series studies. *Int J Clin Exp Med [Internet]*. 2019;12(1):49–57.
 36. Avery DI, Herbst KW, Lendvay TS, Noh PH, Dangle P, Gundeti MS, et al. Robot-assisted laparoscopic pyeloplasty: multi-institutional experience in infants. *J Pediatr Urol*. (2015) 11:139.e1–e5. doi: 10.1016/j.jpuro.2014.11.025.
 37. Wilkinson AG, Rajan P, MacKinlay GA. Endoluminal balloon dilatation for pelvi-ureteric junction obstruction in children: an effective alternative to open pyeloplasty. *J Pediatr Urol*. (2005) 1:301–5. doi: 10.1016/j.jpuro.2005.01.013.
 38. Veenboer PW, Chrzan R, Dik P, Klijjn AJ, De Jong TPVM. Secondary endoscopic pyelotomy in children with failed pyeloplasty. *Urology*. (2011) 77:1450–4. doi: 10.1016/j.urology.2010.10.021.
 39. Dindo D, Demartines N, Clavien PA. Classification of surgical complications: a new proposal with evaluation in a cohort of 6336 patients and results of a survey. *Ann Surg*. (2004) 240:205–13. doi: 10.1097/01.sla.0000133083.54934.ae.

DIAGNOSIS AND TREATMENT OF RARE URETERAL PATHOLOGY IN CHILDREN

^{1,2}Kh.I. Ibodov, S.K. Asadov², K.M. Sayyodov², R.R. Rofiev², A.R. Davlatov²

¹NOU Medical and Social Institute of Tajikistan, Tajikistan

²GOU Institute of Postgraduate Education in Healthcare of the Republic of Tajikistan, Tajikistan

Objective. To improve the diagnosis and treatment of urethral pathology in boys through transurethral valve resection.

Materials and methods. The article presents a clinical example of 2 boys with rare forms of the urethral valve and urethral cyst, which led to impaired urination and the development of a urinary infection. In one child, the anterior urethral valve was accompanied by anorectal developmental anomaly. The patient was successfully operated on – proctoplasty.

Results. The children were observed in the distant period. After 3 months, all clinical manifestations of the disease completely disappeared, and there were no complaints from parents. Urination normalized, signs of urinary infection disappeared. No symptoms of urethral stricture were detected.

Conclusion. The variation of the anterior urethral valve, which divides the urethral cavity into two parts, is extremely rare. An anterior urethral cyst is also a rare urethral pathology that contributes to the development of infravesical obstruction. Diagnosis and timely elimination of the valve and cyst prevents the development of urinary system obstruction. These clinical observations indicate the need for ultrasound screening of pregnant women and timely detection of the pathology and its elimination.

Keywords: *urethra, congenital anomalies, urethral valve, urethral stricture, infravesical obstruction.*

Introduction. Urethral valves and cysts are congenital malformations of the urethra that subsequently lead to bladder outlet obstruction. The most common type is the posterior urethral valve. Anterior urethral valves and cysts are rarer. Urethral valves and cysts cause significant obstruction, which can lead to disability in children.

Among all prenatally detected malformations, the proportion of renal and urinary tract malformations ranges from 26 to 28%. Among these patients, one of the most severe groups are children with infravesical obstruction. Posterior urethral valves (PUVs) are a malformation of the urethra and the most common cause of infravesical obstruction among boys, occurring in one in 8,000 to 25,000 newborn boys [1, 2]. There are also rarer urethral pathologies in boys, located below the bulbar portion and causing no less suffering during urination in children. These pathologies include urethral cysts and urethral valves. Late diagnosis of posterior urethral valves (PUVs), anterior urethral valves (AUVs), and urethral cysts contributes to the development of renal complications, leading to chronic kidney disease (13–64%) and patient disability, and worsens bladder function. Long-term prognosis is determined by the extent of renal damage and changes in the upper urinary tract, as well as bladder dysfunction. All children who have had or have had posterior urethral valves, anterior urethral valves, and urethral cysts removed require follow-up care until adolescence. Several treatment options are available for these conditions. The treatment of choice is endoscopic destruction of the urethral valve and cyst under visual control. Complications occur in 5–25% of cases [3, 4, 5].

Purpose of the study. To improve the diagnosis and treatment of urethral pathology in boys by transurethral resection of the valve and urethral cysts with a holmium laser in children.

Material and research methods. Our material is based on the results of the examination and treatment of two children with anterior urethral valves and postbulbar cysts in 2023–2024. Both boys underwent standard clinical and laboratory tests preoperatively, including blood biochemistry, glomerular filtration rate (GFR) and tubular reabsorption to assess renal function, urine cultures, renal ultrasound with Doppler ultrasonography, bladder ultrasound with residual urine determination, and excretory urography.

Operation. Transurethral resection (TUR) of the anterior urethral valves and urethral cyst was performed using a laser resectoscope. We used a Holmium Medical Laser SPHL-10 holmium laser with a 7-Ch cystoscope sheath. Following resection of the valve and urethral cyst, an 8–10 Ch Foley catheter was inserted for 10 days. After removal of the urethral catheter and restoration of normal urination, a follow-up ultrasound was performed before discharge to determine residual urine volume.

Study results. First observation. Child G. was born full-term in the city maternity hospital on May 16, 2020, weighing 3,400 g and with an Apgar score of 7. He was admitted to the clinic after birth with a

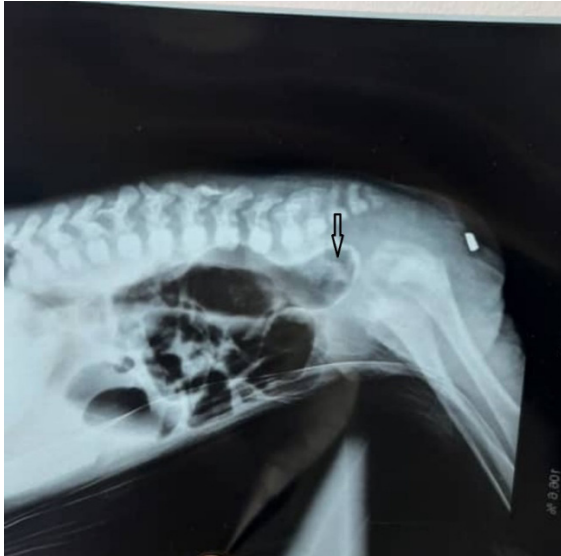

Fig. 1. Radiograph of anal atresia

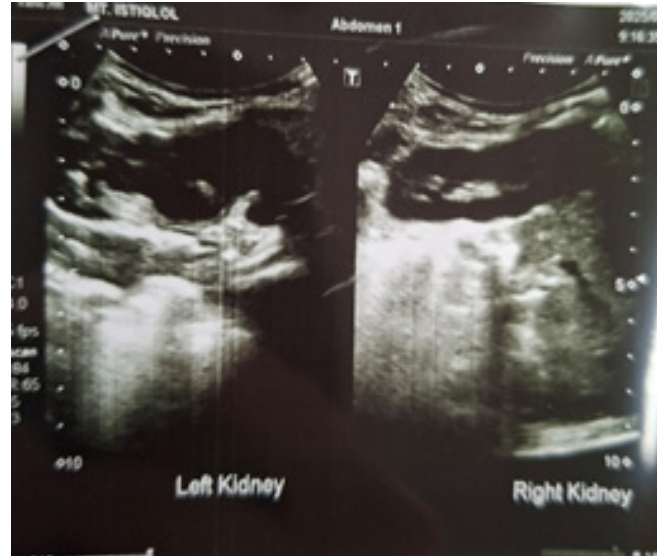

Fig. 2. Ultrasound examination of the urinary system

diagnosis of anal and rectal atresia. The child's condition is satisfactory. The cry is loud. The skin is pink and velvety. Visible mucous membranes are pink and moist. Respirations are 38 times per minute. Auscultation reveals puerile breathing in the lungs. Pulse is 158 beats per minute. Heart sounds are rhythmic. The abdomen is not distended and soft to palpation. The liver 1,5 cm beyond the costal margin. The kidneys are not palpable. Laboratory tests revealed no pathology. On examination, the child's anus is absent, and there is hyperpigmentation of the skin at the site of the presumed anus. An abdominal X-ray was taken in the prone position with the patient's head down using a device developed at the clinic for imaging anorectal malformations. The X-ray shows high rectal atresia, with the distance between the blind end of the rectum and the presumed anus being 3 cm (fig. 1).

An ultrasound examination of the urinary system was performed, which showed a picture of grade II ureterohydronephrosis on the left, due to vesicoureteral reflux (fig. 2).

A bladder catheterization was performed, and after 12 hours, urine containing meconium began to be excreted. The child was diagnosed with anal and rectal atresia, fistula form, rectovesical fistula, and grade II ureterohydronephrosis. For this reason, a double-barrel sigmoidectomy was performed on May 18, 2020, as an emergency. At 6 months of age that is, on November 20, 2020, a Penia perineal proctoplasty was performed with elimination of the rectovesical fistula and closure of the sigmoidectomy. The postoperative period was uneventful, and the child was discharged from the hospital on the 15th day after the surgery. The child has not been followed up for more than 2 years

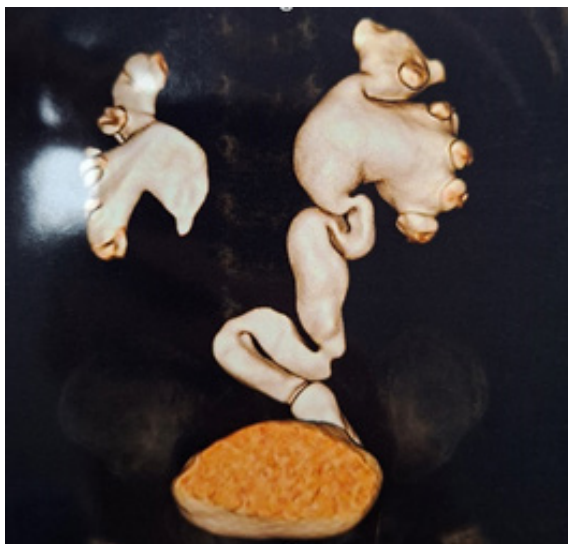

Fig. 3. CT excretory urography

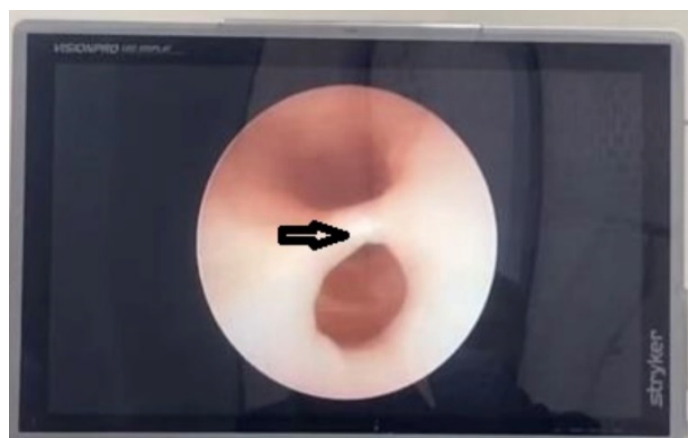


Fig. 4. Arthroscopic image




Fig. 5. Holmium laser valve dissection

since the surgery. The child had a weak urinary stream and was hospitalized upon presentation. An ultrasound was performed, which noted dilation of the ureter and ectasia of the renal pelvis of the left kidney. A contrast-enhanced CT scan of the kidney and urinary tract was performed. Grade II ureterohydronephrosis was detected on the left (fig. 3).

In this regard, a cystoscopy was performed, during which a valve of the anterior urethra was revealed, which was located in the transverse direction and dividing the urethra into two equal halves (fig. 4)

This figure shows the transverse position of the so-called valve, with two openings visible. Therefore, the valve was resected with a holmium laser and a catheter was inserted into the urethra for 10 days (fig. 4).

After dissection of the valve, the urethra (fig. 5) is freely passable, the cavity of the bladder and the orifices of the ureters are examined, in which a slight expansion on the left is noted (fig. 6).

The child was discharged in satisfactory condition. A follow-up ultrasound examination of the urinary after 6 months revealed no pathology (fig. 7).

Example two. Baby R. was born on January 28, 2025, in the city maternity hospital, weighing 3,500 grams, with an Apgar score of 6–7. An ultrasound scan during pregnancy revealed grade II ureterohydronephrosis on the left. After discharge from the hospital, the child experienced difficulty urinating, restlessness, and occasional low-grade fever. The child was under the supervision of a pediatrician. However, the child's condition began to worsen, and upon a follow-up visit on March 30, 2025, he was hospitalized and examined. In addition to ureterohydronephrosis on the left, the child was diagnosed with a cyst of the anterior urethra with a diameter of 3,4–3,7 mm (fig. 8). Therefore, the child was hospitalized for examination and treatment with a diagnosis of infravesical obstruction. Anterior urethral cyst. Grade II ureterohydronephrosis on the right. He was examined in the department.

Ultrasound of the urinary system revealed ectasia of the renal pelvis and calyces (fig. 9).

A series of radiographs with contrast showed expansion of the renal pelvis and ureter throughout its entire length (fig. 10).

For diagnostic purposes, a urethrocystoscopy was performed, which revealed the presence of a cystic formation in the anterior part of the urethra; therefore, a resection of the brush was performed with a holmium laser (fig. 11).

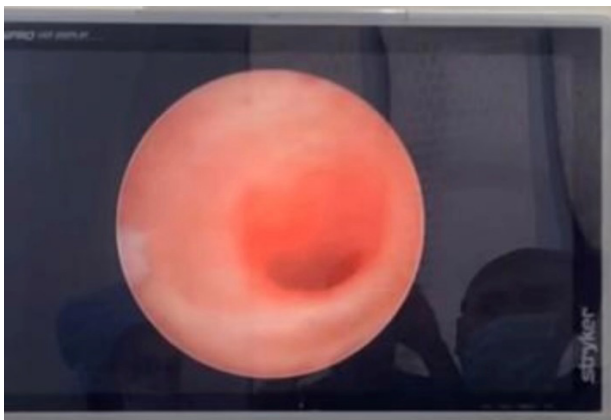

Fig. 6. Arthroscopic picture after valve destruction

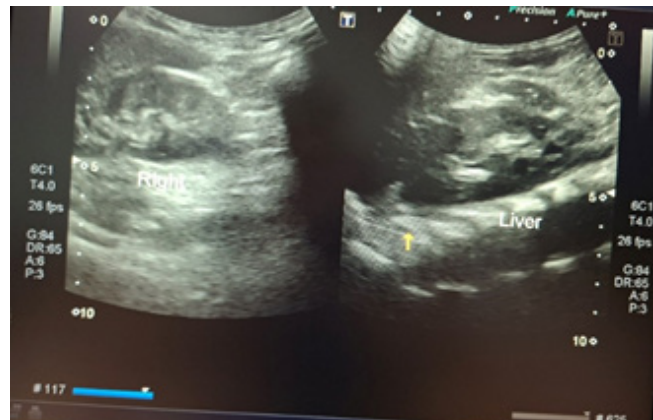

Fig. 7. Ultrasound image of the kidneys after 6 months of surgery to destroy the urethral valve

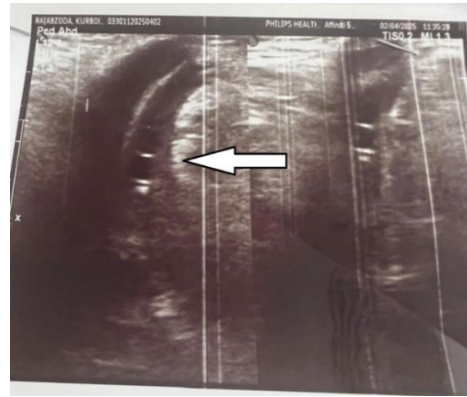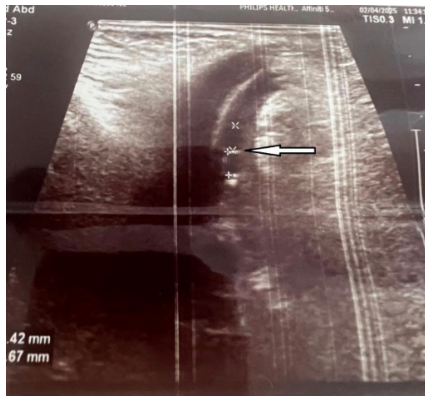


Fig. 8. Ultrasound image of anterior urethral cyst:

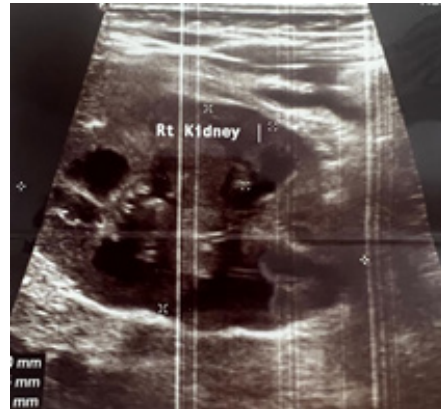
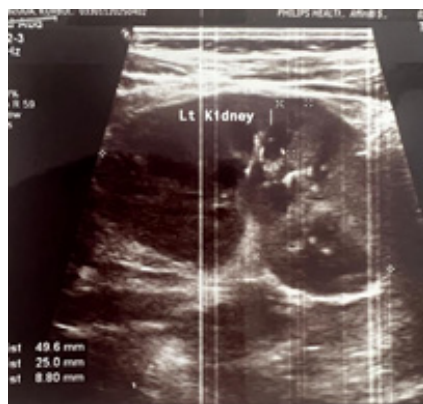


Fig. 9. Ultrasound examination of the kidneys: a) ectasia of the renal pelvis of the right kidney

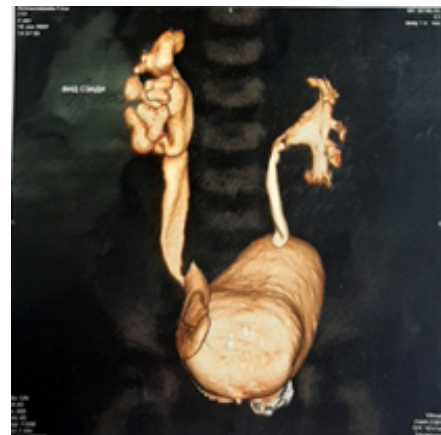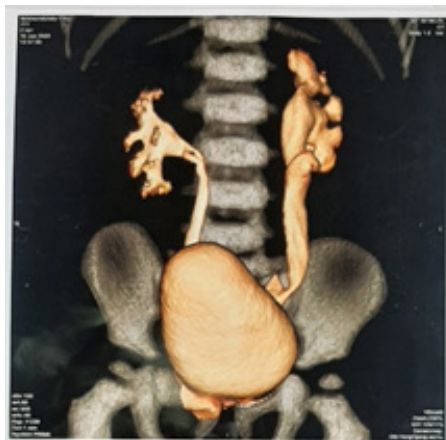


Fig. 10. Intravenous urography: a) dilation of the ureter and ectasia of the renal pelvis, direct projection, b) dilation of the ureter and ectasia of the renal pelvis, posterior projection

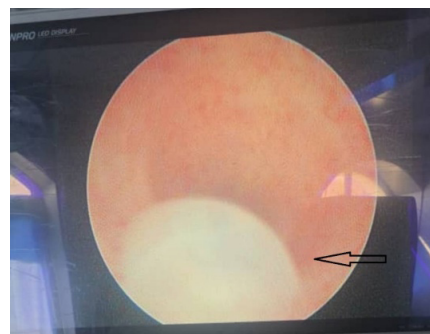
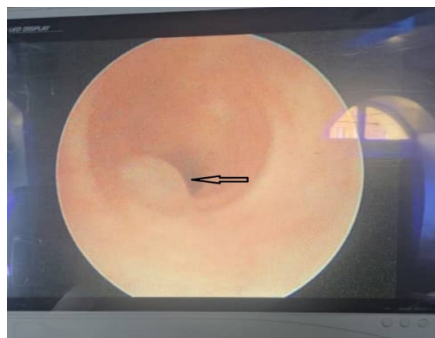


Fig. 11. Anterior urethral cyst

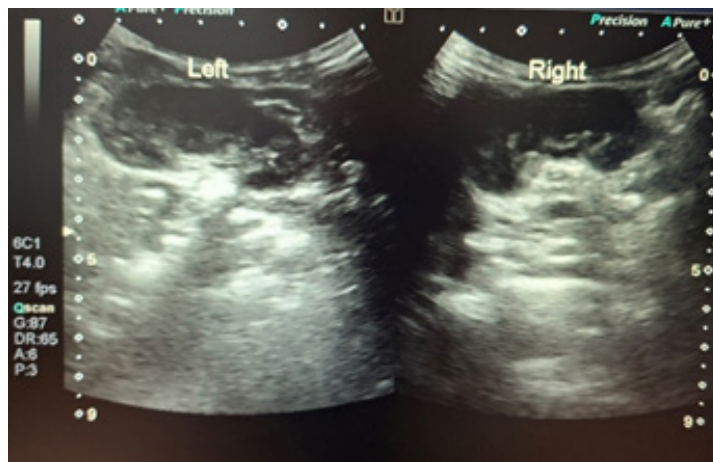

Fig. 12. Control ultrasound of the kidneys – no pathology

No other bladder abnormalities were detected, and a catheter was inserted through the urethra into the bladder for 10 days. A follow-up ultrasound two months later revealed a renal pelvis-calyceal system with a renal parenchyma thickness of 9 mm. The right kidney measured 50 x 28 mm, and the left kidney measured 50 x 26 mm. The child was discharged on the 10th day in satisfactory condition (fig. 12).

Research results. The children were followed up. After three months, all clinical manifestations of the disease had completely resolved, and their parents had no complaints. Urination returned to normal, and the urinary infection resolved. No signs of urethral stricture were detected. Endoscopic ablation of the anterior urethral valve and cyst is a minimally invasive treatment option. Early diagnosis and treatment of rare forms of anterior urethral pathology at an early age allows for the restoration of urinary tract function, normalization of bladder function, and prevention of chronic kidney disease.

Conclusion. A urethral valve that divides the urethral lumen into two parts and is located in the anterior urethra is extremely rare. An anterior urethral cyst is also a rare urethral pathology that leads to bladder outlet obstruction. Diagnosis and timely removal of the cyst prevents the development of urinary tract obstruction. These clinical observations demonstrate the need for ultrasound screening of pregnant women and prompt detection and treatment of any pathology.

Literature

1. Katibov M.I., Bogdanov A.B. Congenital anomalies of the urethra. *Bulletin of Urology*. 2021; 9 (1): 131–147. <https://doi.org/10.21886/2308-6424-2021-9-1-131-147>
2. van Poppel H, Everaerts W, Tosco L, Joniau S. Open and Janjua HS, Lam SK, Gupta V, Krishna S. Congenital Anomalies of the Kidneys, Collecting System, Bladder, and Urethra. *Pediatr Rev*. 2019;40(12):619-626. <https://doi.org/10.1542/pir.2018-0242>
3. Dobroselsky M.V., Chepurnoy G.I., Sizonov V.V., Rare anatomical variant of congenital urethral valve complicated by bilateral vesicoureteral reflux. *Pediatric surgery*. 2014; 5:41-44.
4. Gurskaya A.S., Menovshchikova L.B., Levitskaya M.V., Mokrushina O.G., Shumikhin V.S., Gurevich A.I., Yudina E.V. Diagnostics and treatment of newborns and young children with posterior urethral valves. *Andrology and genital surgery*. 2014; 2:44–47.
5. Vorobyov V.A., Beloborodov V.A., Popov S.L. Double urethral valve. Clinical case. *Creative surgery and oncology*. 2018; 8 (3): 231–236. <https://doi.org/10.24060/2076-3093-2018-8-3-231-236>

ДИАГНОСТИКА И ЛЕЧЕНИЕ РЕДКИХ ПАТОЛОГИЙ УРЕТРЫ У ДЕТЕЙ

Х.И. Ибодов^{1, 2}, С.К. Асадов², К.М. Сайёдов², Р.Р. Рофиев², А.Р. Давлатов²

¹НОУ «Медико-социальный институт Таджикистана», Таджикистан

²ГОУ «Институт последипломного образования в сфере здравоохранения Республики Таджикистан»,
Таджикистан

Введение. Клапаны уретры и кисты являются врожденными пороками развития уретры, которые в последующем приводят к инфравезикальной обструкции. Наиболее часто встречается клапан задней уретры. Клапан и киста передней уретры более редкая патология. Клапаны уретры и кисты приводят к значительному обструктивному процессу, что могут стать причиной инвалидности детей.

Материалы и методы. В статье представлен клинический пример 2 детей мужского пола с редкими формами клапана уретры и киста уретры, которые стали причиной нарушения акта мочеиспускание и развитие мочевой инфекции. У одного ребенка клапан передней уретры сопровождался аноректальной аномалией развития. Больной успешно был оперирован – проктопластика.

Результаты. Дети наблюдались в отдаленном периоде. У них через 3 месяца полностью исчезли все клинические проявления болезни и отсутствовали жалобы со слов родителей. Нормализовалось мочеиспускание, исчезли признаки мочевой инфекции. Симптомы стриктуры уретры не выявлены.

Заключение. Вариант клапана передней уретры, которая разделяет просвет уретры на две части, встречается крайне редко. Киста передней уретры также является редкой патологией уретры, которая способствует развитию инфравезикальной обструкции. Диагностика и своевременное устранение клапана и кисты предотвращает развитие обструкции мочевыделительной системы. Данные клинические наблюдения показывают необходимость проведения УЗИ-скрининга беременных женщин и своевременное выявление патологии и ее устранение.

Ключевые слова: уретра, врожденные аномалии, клапан уретры, стриктура уретры, инфравезикальная обструкция.

Актуальность. Среди всех антенатально обнаруживаемых пороков развития удельный вес пороков развития почек и МВС составляет от 26 до 28%. Среди таких больных одной из самых тяжелых групп являются дети с наличием инфравезикальной обструкции. Клапаны задней уретры (КЗУ) – один из пороков развития мочеиспускательного канала, являющегося наиболее частой причиной инфравезикальной обструкции среди мальчиков и обнаруживается у 1 на 8000–25000 новорожденных мальчиков [1, 2]. Встречаются и более редкие патологии уретры у мальчиков, которые расположены ниже бульбарной части и вызывают не меньше страданий при мочеиспускании у детей. Это такие патологии, как кисты уретры и клапан уретры. Поздняя диагностика клапанов задней уретры (КЗУ), передней уретры и кисты уретры способствует развитию осложнений со стороны почек, приводящих к хронической болезни почек (13–64%), инвалидизации пациентов и ухудшению функции мочевого пузыря. В долгосрочной перспективе прогноз определяется степенью повреждений почек и изменений верхней части мочеиспускательной системы, а также дисфункцией мочевого пузыря. Все дети, у которых есть или был удалён клапан задней, передней уретры и кисты уретры, требуют диспансерного наблюдения, вплоть до подросткового возраста. Существует несколько вариантов лечения этих патологий. Методом выбора является эндоскопическое разрушение клапана и кисты уретры под визуальным контролем. Осложнения встречается в 5–25% [3, 4, 5].

Цель исследования. Улучшить диагностику и лечение патологии уретры у мальчиков путем трансуретральной резекции клапана и кист уретры гольмиевым лазером у детей.

Материал и методы исследования. Наш материал основан на результатах исследования и лечения двух детей с клапанами передней уретры и кисты постбульбарной части за 2023–2024 годы. Обоим мальчикам на дооперационном этапе выполнялись общепринятые клинико-лабораторные исследования, в том числе биохимическое исследование крови, скорость клубочковой фильтрации (СКФ) и канальцевой реабсорбции для оценки функционального состояния почек, бактериологические исследования мочи, УЗИ почек + доплерография, УЗИ мочевого пузыря с определением остаточной мочи и экскреторная урография.

Операция. Трансуретральная резекция (ТУР) клапанов передней части уретры и кисты уретры проводилась с помощью лазерного резектоскопа. Нами использован гольмиевый лазер фирмы Holmium medical lazer, модель SPHL-10 с тубусом цистоскопа № 7 Ch. После проведения

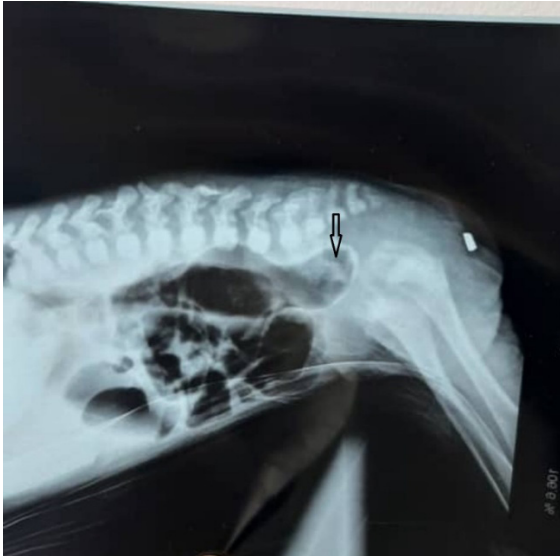

Рис. 1. Рентгенограмма атрезии ануса

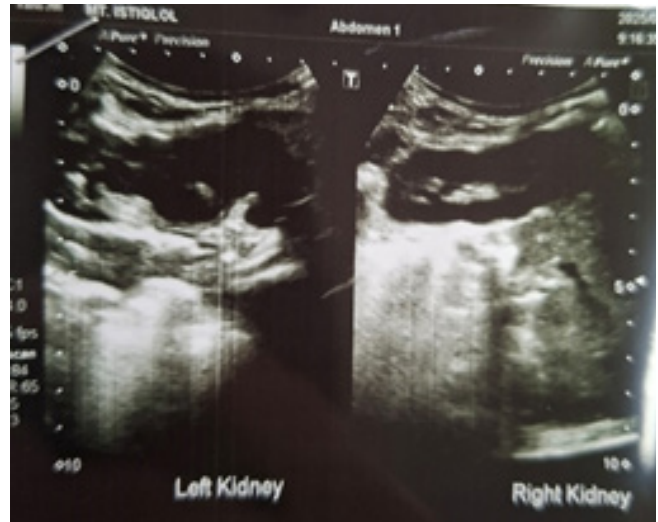

Рис. 2. Ультразвуковое исследование органов мочевыделительной системы

резекции клапана и кисты уретры на 10 дней устанавливался уретральный катетер Фолея № 8–10 Ch. После удаления уретрального катетера и восстановления нормального мочеиспускания перед выпиской проведено контрольное УЗИ для определения объема остаточной мочи.

Результаты исследования. Первое наблюдение. Ребенок Г., родился в городском родильном доме 16.05.2020 г. доношенным, с весом 3400 г, 7 баллов по шкале Апгар. Поступил в клинику после рождения с диагнозом «атрезия ануса и прямой кишки». Состояние ребенка удовлетворительное. Крик громкий. Кожные покровы розовой окраски, бархатистые. Видимые слизистые розового цвета, влажные. Дыхание – 38 раз в минуту. Аускультативно в легких – пуэрильное дыхание. Пульс – 158 ударов в минуту. Тоны сердца ритмичные. Живот не вздут, мягкий при пальпации. Печень выступает из-под реберной дуги на 1,5 см. Почки не пальпируются. Со стороны лабораторных анализов патологии не выявлено. При осмотре у ребенка анальное отверстие отсутствует, на месте предполагаемого ануса гиперпигментация кожи. Сделана рентгенография органов брюшной полости в положении на животе с опущенной головой вниз на устройстве для рентгенографии аноректальных пороков развития, разработанном в клинике. На рентгенограмме имеется картина высокой атрезии прямой кишки, расстояние между слепым концом прямой кишки и предполагаемого ануса составляет 3 см (рис. 1).

Выполнено УЗИ органов мочевыделительной системы, на котором отмечалась картина уретерогидронефроза II степени слева, за счет пузырно-мочеточникового рефлюкса (рис. 2).

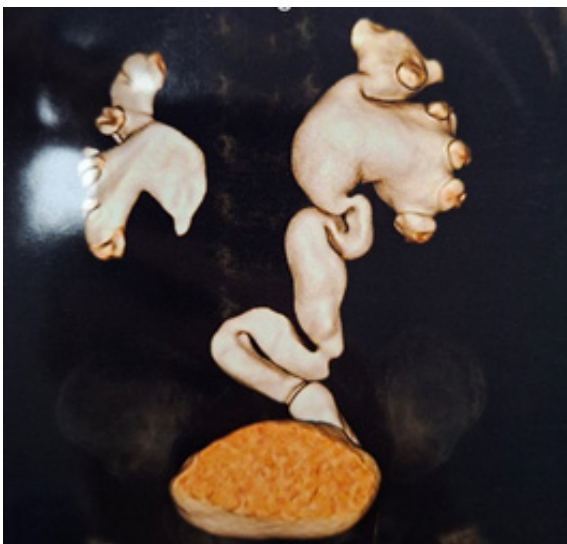

Рис. 3. КТ-экскреторная урография

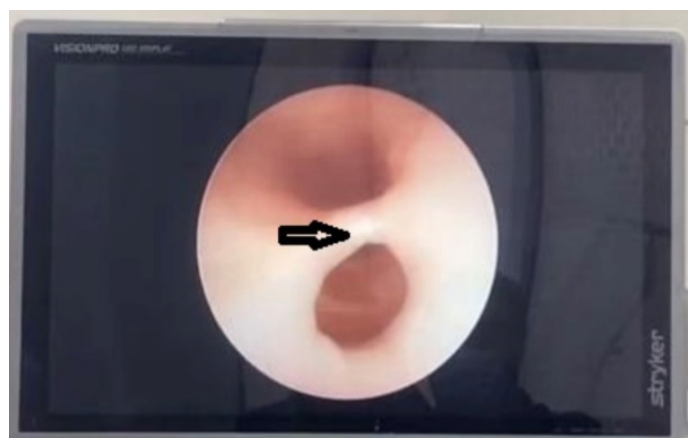


Рис. 4. Уретроскопическая картина




Рис. 5. Рассечение клапана гольмиевым лазером

Произведена катетеризация мочевого пузыря, и через 12 часов стала выделяться моча с меконием. Ребенку был поставлен диагноз: атрезия ануса и прямой кишки, свищевая форма, ректовезикальный свищ, уретерогидронефроз II степени. В связи с этим по экстренным показаниям 18.05.2020 г. выполнена операция «двуствольная сигмостомия». В 6-месячном возрасте, то есть 20.11.20 г., произведена операция «промежностная проктопластика по Пениа с ликвидацией ректовезикального свища и закрытие сигмостомы». Послеоперационный период протекал гладко, и на 15 день после операции ребенок был выписан из стационара. Ребенок после операции в течение более 2 лет не наблюдался. У ребенка отмечалась вялая струя мочи, и при обращении в поликлинику он был госпитализирован. Выполнено УЗИ, на котором отмечалось расширение мочеточника и эктазии лоханки левой почки. Проведена КТ с контрастным усилением почки и мочевыводящей системы. Выявлен уретерогидронефроз II степени слева (рис. 3).

В этой связи выполнена цистоскопия, во время которой выявлен клапан передней уретры, который располагался в поперечном направлении и разделял уретру на две равные половины (рис. 4).

На этом рисунке показано расположение так называемого клапана в поперечном направлении, видны два отверстия. В связи с этим произведена резекция клапана гольмиевым лазером, и в уретру на 10 дней вставлен катетер (рис. 4).

После рассечения клапана (рис. 5) свободно проходим уретру, осмотрена полость мочевого пузыря и устья мочеточников, при котором отмечалось незначительное расширение слева (рис. 6).

Ребенок выписан в удовлетворительном состоянии. Контрольное УЗ исследование мочевыделительной системы через 6 месяцев, патологии не выявлено (рис. 7).

Пример второй. Ребенок Р. родился 28.01.2025 года в городском родильном доме с весом 3500 граммов, по шкале Апгара – 6–7 баллов. При УЗИ-скрининге во время беременности у плода был выявлен уретерогидронефроз II степени слева. После выписки из стационара у ребенка отмечалось затрудненное мочеиспускание, беспокойство и иногда субфебрильная температура. Ребенок находился под наблюдением врача-педиатра. Однако состояние ребенка стало ухудшаться, и при повторном обращении 30.03.25 года госпитализирован и проведено исследование. У ребенка наряду с уретерогидронефрозом слева диагностирована киста передней

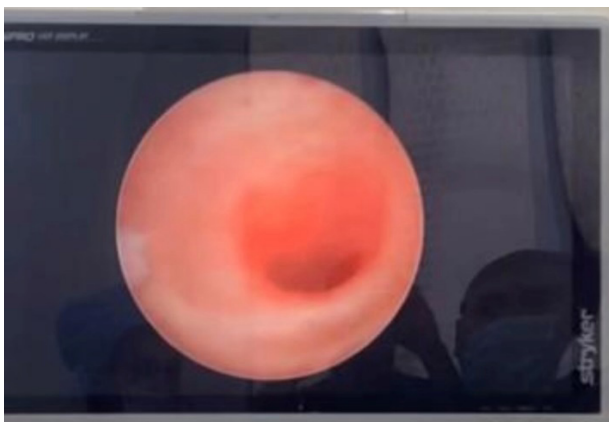

Рис. 6. Уретроскопическая картина после разрушение клапана

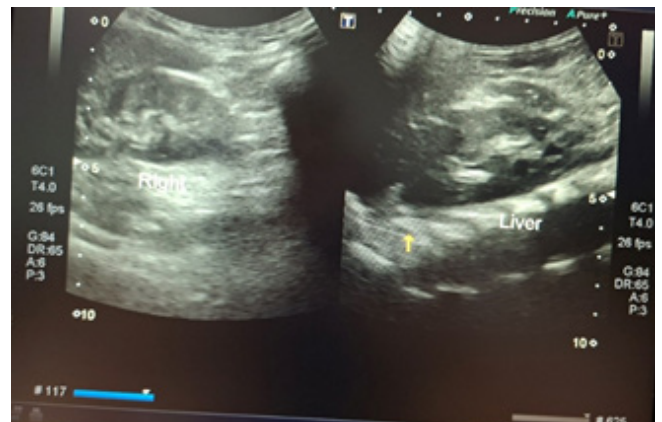

Рис. 7. Ультразвуковая картина почек после 6 месяцев операции разрушения клапана уретры

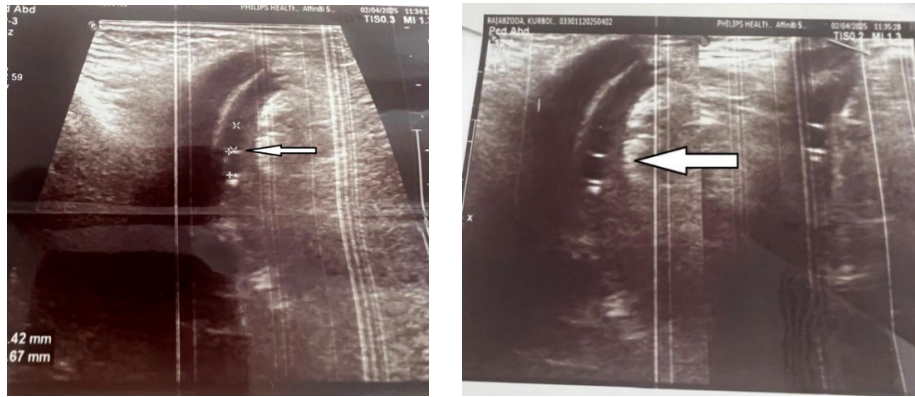


Рис. 8. Ультразвуковая картина кисты передней уретры

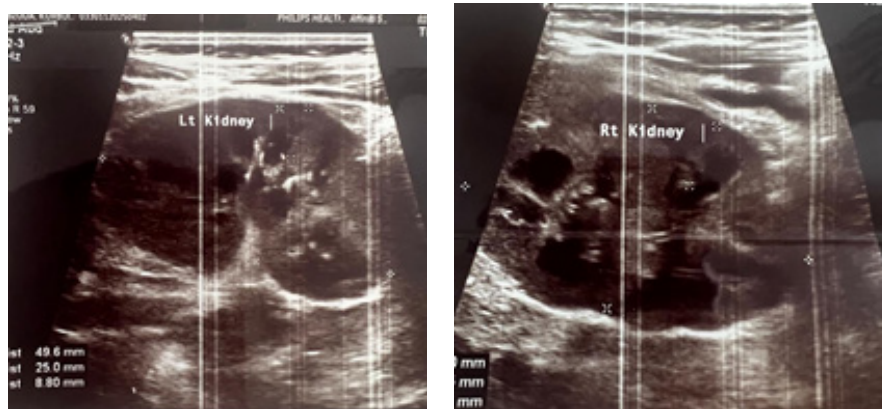


Рис. 9. Картина ультразвукового исследования почек: а) эктазия чашечно-лоханочной системы правой почки

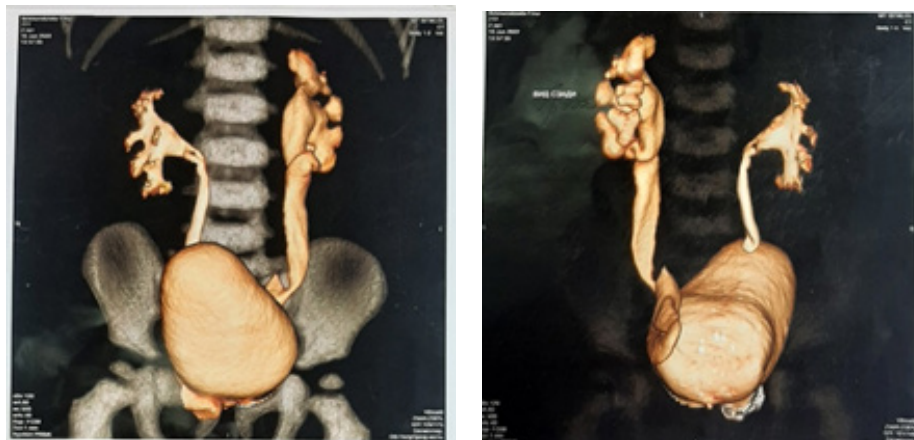


Рис. 10. Картина внутривенной урографии: а) расширение мочеточника и эктазии лоханки, прямая проекция; б) расширение мочеточника и эктазии лоханки, задняя проекция

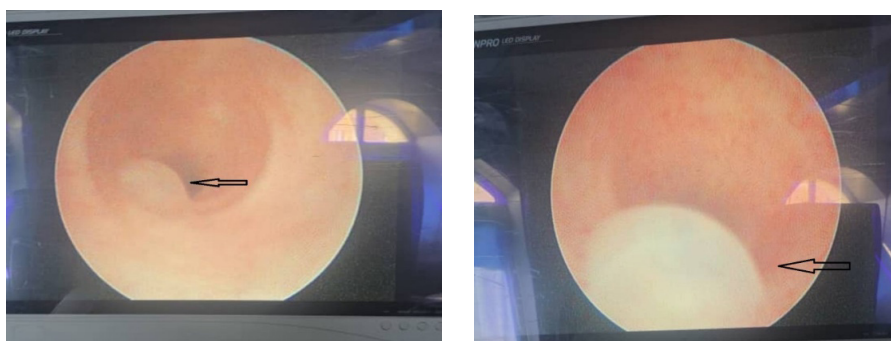


Рис. 11. Киста передней уретры

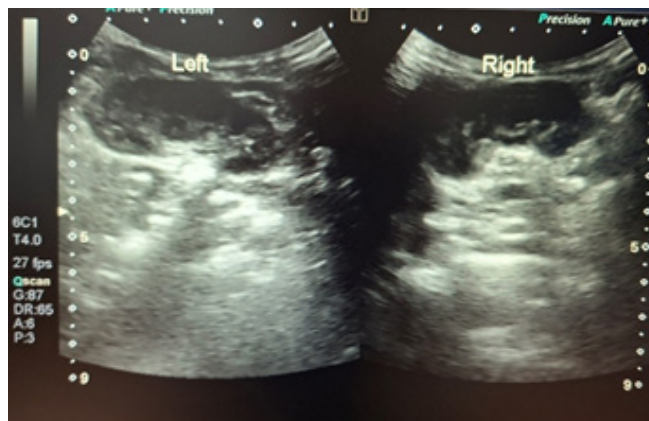

Рис. 12. Контрольное УЗИ почек – без патологии

части уретры диаметром 3,4–3,7 мм (рис. 8), в связи с чем госпитализирован на обследование и лечение с диагнозом «Инфравезикальная обструкция. Киста передней уретры. Уретерогидронефроз II степени справа». В отделении обследован.

На УЗИ органов мочевыделительной системы имелись эктазии чашечно-лоханочного комплекса (рис. 9).

На серии рентгенограмм с контрастированием отмечалось расширение чашечно-лоханочной системы и мочеточника на всем протяжении (рис. 10).

С целью диагностики выполнена уретроцистоскопия, при которой выявлено наличие кистозного образования в передней части уретры, в связи с этим произведена резекция кисты гольмиевым лазером (рис. 11).

В мочевом пузыре других патологий не выявлено, и через уретру в мочевой пузырь проведен катетер на 10 суток. На контрольном УЗИ через 2 месяца чашечно-лоханочная система сократилась, паренхима – толщиной 9 мм, размер правой почки – 50×28 мм, левая почка – 50×26 мм. Ребенок был выписан на 10-й день в удовлетворительном состоянии (рис. 12).

Результаты исследования. Дети наблюдались в отдаленном периоде. У них через 3 месяца полностью исчезли все клинические проявления болезни и отсутствовали жалобы со стороны родителей. Нормализовалось мочеиспускание, устранилась мочевиная инфекция. Признаков стриктуры уретры не выявлено. Эндоскопическая абляция клапана и киста передней уретры является мини-инвазивным методом лечения. Ранняя диагностика и лечение редких форм патологии передней уретры в раннем возрасте способствуют восстановлению уродинамики мочевыводящей системы, нормализации выделительной функции мочевого пузыря и избавлению от развития хронической болезни почек.

Заключение. Вариант клапана уретры, который разделял просвет уретры на две части и находился в передней уретре, встречается крайне редко. Киста передней уретры также является редкой патологией уретры, которая приводит к инфравезикальной обструкции. Диагностика и своевременное устранение кисты предотвращает развитие обструкции мочевыделительной системы. Данные клинического наблюдения показывают необходимость проведения УЗИ-скрининга беременных женщин, своевременного выявления патологии и ее устранения.

Литература/References

1. Катибов М.И., Богданов А.Б. Врожденные аномалии уретры. Вестник урологии. 2021;9(1):131-147. <https://doi.org/10.21886/2308-6424-2021-9-1-131-147>
2. van Poppel H, Everaerts W, Tosco L, Joniau S, Open and Janjua HS, Lam SK, Gupta V, Krishna S. Congenital Anomalies of the Kidneys, Collecting System, Bladder, and Urethra. *Pediatr Rev.* 2019;40(12):619-626. <https://doi.org/10.1542/pir.2018-0242>
3. Добросельский М.В., Чепурной Г.И., Сизонов В.В., Редкий анатомический вариант врожденного клапана уретры, осложненный двусторонним пузырно-мочеточниковым рефлюксом. *Детская хирургия.* 2014; 5:41-44.
4. Гурская А.С., Меновщикова Л.Б., Левитская М.В., Мокрушина О.Г., Шумихин В.С., Гуревич А.И., Юдина Е.В. Диагностика и лечение новорожденных и детей раннего возраста с клапанами задней уретры. *Андрология и генитальная хирургия.* 2014; 2:44-47.
5. Воробьев В.А., Белобородов В.А., Попов С.Л. Двойной уретральный клапан. Клинический случай. *Креативная хирургия и онкология.* 2018;8(3):231–236. <https://doi.org/10.24060/2076-3093-2018-8-3-231-236>

UNDESCENDED TESTES – SINGLE CENTER EXPERIENCE

K. Karavdić *

Clinic for Pediatric Surgery, Clinical Center of the University of Sarajevo, Sarajevo, Bosnia and Herzegovina

*corresponding author

Introduction. Undescended testis (*cryptorchidism*) is one of the most common congenital anomalies in male children, with a prevalence of approximately 3–5% in full-term newborns. If not treated, it can lead to infertility, testicular atrophy, and an increased risk of malignancy. The aim of this study was to analyze the frequency, diagnosis, and treatment of undescended testis over a ten-year period (2015–2024), with special attention to surgical methods, postoperative complications, and hospitalization duration.

Material and Methods. This research was designed as a retrospective, descriptive clinical-epidemiological study. The data were collected from hospital records of male patients diagnosed with cryptorchidism, *retentio testis*, and ectopic testis. All data were organized by year and analyzed statistically. Descriptive statistical methods were applied to determine frequency, mean values, and ranges for key variables, including age at surgery, type of surgery performed (orchidopexy, orchidectomy, laparoscopy), testicular position (inguinal or intra-abdominal), and occurrence of complications.

Results. The most common diagnosis was *retentio testis*, followed by cryptorchidism and ectopic testis. Orchidopexy was the most frequently performed procedure, with a predominance of inguinal testis positions. The average patient age at surgery ranged between 1 and 3 years, with a few exceptions. The average length of hospital stay was two days, and complications were rare and mostly minor. A significant drop in the number of cases was recorded in 2020, likely due to reduced surgical activity during the COVID-19 pandemic.

Conclusions. The results indicate an overall alignment with modern guidelines regarding the timing and type of treatment, with early interventions showing positive clinical outcomes. This study emphasizes the importance of timely diagnosis and adequate surgical management of undescended testes in preventing long-term reproductive consequences.

Key words: *cryptorchidism, orchidopexy, retained testis, ectopic testis, surgical management of undescended testes.*

Introduction. Undescended testis is one of the most common urological anomalies in the pediatric population, with a frequency of approximately 3–5% in newborn boys, with the number decreasing to about 1% at the age of one year due to spontaneous testicular descent [1, 2]. This anomaly occurs when the testicle does not migrate from the abdominal cavity to the scrotum during fetal development, which may be the result of hormonal, mechanical or genetic factors [3, 4]. In most cases, it is detected in the first year of life, but it can also be diagnosed later, during systematic examinations or at the onset of the first symptoms.

Three basic forms of this anomaly are distinguished: Kryptorchismus (testis is located on the descent path; hidden testis), *Retentio testis* (testis retention along the normal descent path), and *Ectopio testis* (testis is located outside the normal anatomical descent path). In addition to a clear anatomical classification, these forms also differ in their treatment approach and long-term outcomes. The most common and most effective method of therapy is surgical descent of the testicle into the scrotum – orchidopexy (lat. orchidopexio), which, according to modern guidelines, is recommended to be performed between the 6th and 12th months of life [5] in order to reduce the risk of infertility and malignant diseases.

Undescended testicle is of exceptional clinical importance because, if untreated, it can lead to serious consequences such as testicular atrophy, reduced fertility, increased risk of torsion, trauma, as well as an increased risk of developing testicular cancer. Timely diagnosis and therapeutic approach are crucial for preserving reproductive function and preventing complications [6].

Modern recommendations of the American Urological Association (AUA) [7] and the European Society of Pediatric Urology (ESPU) [8] emphasize the importance of early detection and treatment. Diagnosis is based on clinical examination, and in the case of non-palpable testicles, ultrasound and laparoscopy [9] are used as diagnostic and possibly therapeutic methods.

This paper explores ten years of experience with the diagnosis and treatment of undescended testicles at the clinical level, analyzing the frequency of diagnoses, applied surgical procedures, average age of patients at surgery, postoperative outcomes and complications. The aim is to provide insight into treatment trends and assess compliance with modern guidelines.

Undescended testis remains a clinical challenge despite the existence of clear guidelines for di-

agnosis and treatment, especially in the context of timeliness of intervention and achieving optimal reproductive outcomes.

Are the treatments of undescended testicles in the analyzed population consistent with the recommended guidelines and what are the clinical outcomes in terms of complications, age at intervention and length of hospitalization?

Aim of study. Aim of study was to analyze the frequency, types of diagnoses, surgical treatments, complications, and other clinical characteristics in pediatric patients with undescended testicles, hospitalized in the period from 2015 to 2024.

Specific objectives:

- To determine the frequency of individual diagnoses of undescended testicles (cryptorchism, testicular retention, testicular ectopia) in the specified period.
- To analyze the most commonly used surgical methods (orchidopexy, orchidectomy, laparoscopy) and their association with the type of diagnosis.
- To determine the average age of patients at the time of surgery, as well as the average length of hospitalization.
- To examine annual trends in diagnoses, surgeries, and postoperative complications.
- To examine the position of the testicle (inguinal, intra-abdominal) and its association with the type of surgery and complications.

Materials and methods. This final paper is designed as a systematic literature review (review part) with the addition of a clinical-epidemiological retrospective descriptive study based on the processing of data from patients with a diagnosis of undescended testicles, treated at the Clinic for Pediatric Surgery of the Clinical Center of the University of Sarajevo in the period from January 2015 to December 2024. The data were collected from available medical documentation. The aim of the study was to analyze the frequency of different forms of undescended testicles, types of surgeries performed, length of hospitalization, presence of postoperative complications, and the relationship of the age of patients with the above parameters.

The study included all male patients aged 0 to 17 years who were diagnosed with one of the three diagnoses in the period from 2015 to 2024: Kryptorchismus (unilateral or bilateral), Retentio testis (unilateral or bilateral), Ectopio testis (unilateral or bilateral), and who underwent surgical intervention: Orchidopexia (standard Schoemaker, Böhn, Fonksrud, transscrotalis, Torek method), Orchidectomy (for atrophic testicles, most often intra-abdominal localization or Laparoscopia (applied for impalpable testicles) at KCUS. The total number of subjects is 804, which includes all cases documented in the institution during a ten-year period. The study included all male patients aged 0 to 17 years, and cases with incomplete documentation, i.e. those lacking basic data necessary for analysis, and patients with diagnosed congenital malformations that may affect the course of treatment. Sampling was complete (total sampling of all patients who met the criteria in the defined period).

In addition to the above types of diagnoses and surgical procedures, the patient's age at the time of surgery, the position of the testicles preoperatively (inguinal or intra-abdominal localization), the length of hospitalization (expressed in days), and whether complications were present (fever, infections, allergic reaction, cough) were recorded for each patient.

All collected data were grouped by years of treatment (from 2015 to 2024). After that, all descriptive variables were recoded into numerical form, in order to enable statistical data processing.

For descriptive analysis, the following functions were used: MODE, to determine the most frequently occurring value (frequency), AVERAGE, to calculate the mean value (e.g. patient age), COUNTIF to count cases by criteria (diagnoses, surgeries, complications).

For each The following variables were analyzed:

- Diagnosis: total number and frequency by type, by year;
- Type of surgery: total number and frequency by type, by year;
- Age of patients: mean value, minimum and maximum value, frequency, by year;
- Testicular position: number of cases by type (inguinal/intra-abdominal), by year;
- Complications: number and frequency of postoperative complications;
- Length of hospitalization: analysis of the frequency of hospital stay.

For the purpose of further analysis, tabular and graphical representations of the relationship between variables were created, as follows:

- Year of treatment vs. Type of diagnosis;
- Year of treatment vs. Type of surgery;
- Year of treatment vs. Testicular position;

Table 1. Tabela presentation of the frequencies of variables observed over the ten-year period (2015–2024)

Year	diagnosis	age in years	surgery	Length of Hospitalis	Complication	Testical position
2015	Retentio testis	3	Orchidopexio	8	No	inguinalis
2016	Retentio testis	6	Orchidopexio	2	No	inguinalis
2017	Retentio testis	3	Orchidopexio	3	No	inguinalis
2018	Retentio testis	2	Orchidopexio	2	No	inguinalis
2019	Retentio testis	2	Orchidopexio	2	No	inguinalis
2020	Retentio testis	1	Orchidopexio	2	No	inguinalis
2021	Retentio testis	2	Orchidopexio	2	No	inguinalis
2022	Retentio testis	3	Orchidopexio	2	No	inguinalis
2023	Retentio testis	1	Orchidopexio	2	No	inguinalis
2024	Retentio testis	9	Orchidopexio	2	No	inguinalis

- Year of treatment vs. Complications;
- Year of treatment vs. Length of hospitalization.

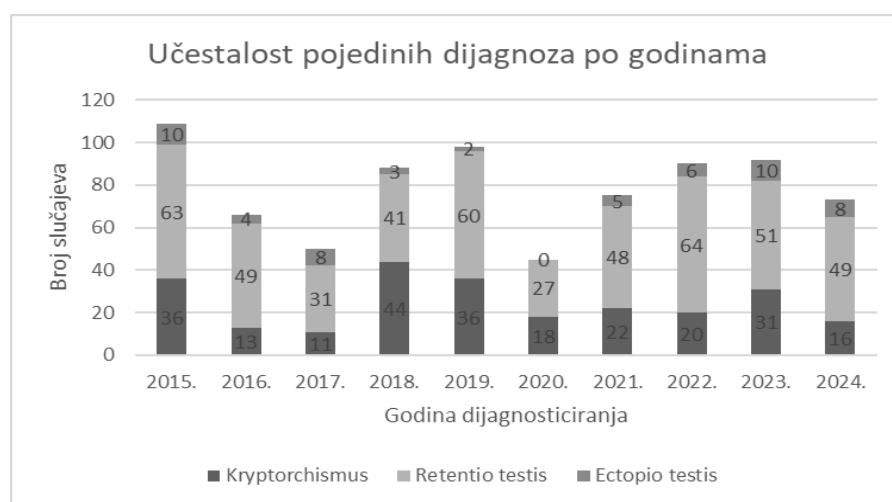
The statistical analysis was descriptive. It is important to note that data were not fully available for all patients, which is why some variables were partially analyzed. Incomplete or inconsistent medical documentation prevented complete processing for each the case. However, the available data were analyzed to the greatest extent and provided a representative insight into the characteristics of the population covered by the study.

Results. The results of statistical processing of data collected over a ten-year period (2015–2024) in accordance with the set research objectives. All results are presented in tabular and graphical form, in a format that facilitates interpretation and comparison. At the beginning, a summary of the collected data is presented via an aggregated table, while the results are presented in detail in relation to variables by year.

Based on the analysis of the collected data (diagram 1), it was found that the most common diagnosis during the entire observed period was Retentio testis, followed by Kryptorchismus and Ectopio testis. The largest number of diagnoses was recorded in 2015 (a total of 109 cases), while the smallest number was in 2020. This decrease in the number of recorded cases during 2020 can be explained by the SARS-CoV-2 virus (COVID-19) pandemic, which significantly affected the reduction in the volume of planned and elective surgeries, as well as general access to health services in that year.

The most common operation during the observed period was orchidopexy (lat. orchidopexio) (diagram 2). Orchidectomy (lat. orchidectomio) and laparoscopic treatment approach (lat. laparoscopia) were performed less frequently, which were recorded in a minimal number of cases and mainly in years with a higher number of total interventions (2015, 2018–2019).

Analyzing the age of patients during the period 2015–2024 (diagram 3), a slight decrease in the

**Diagram 1.** Frequency of certain diagnoses by year (2015–2024)

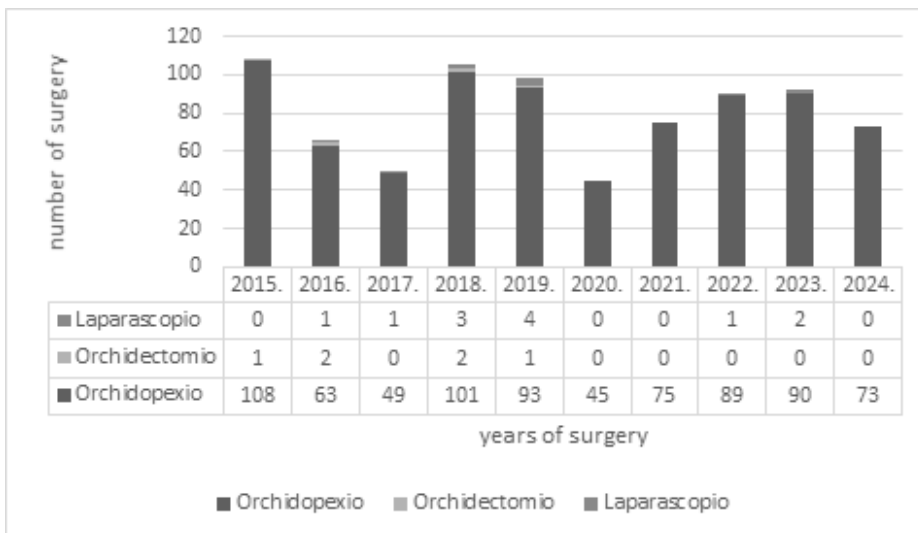


Diagram 2. Distribution of types of operations by year (2015–2024)

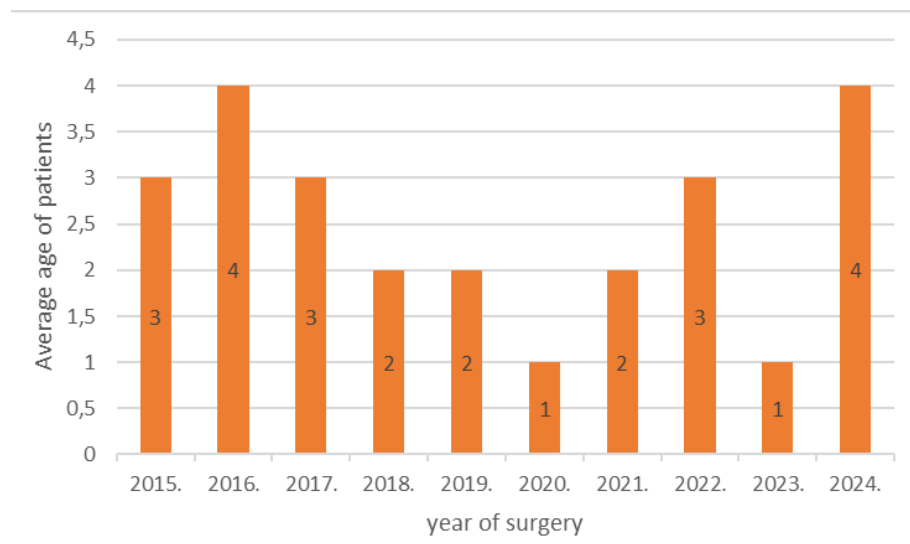


Diagram 3. Average age of patients by year (2015–2024)

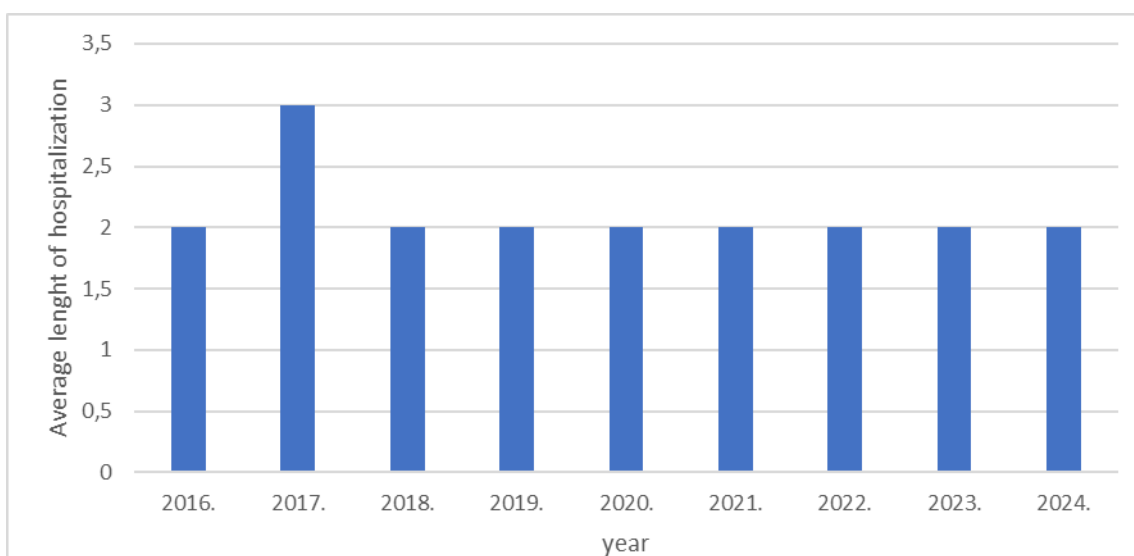


Diagram 4. Average length of hospitalization in the treatment of undescended testicles by year (2015–2024)
*2015 is not included due to lack of documentation

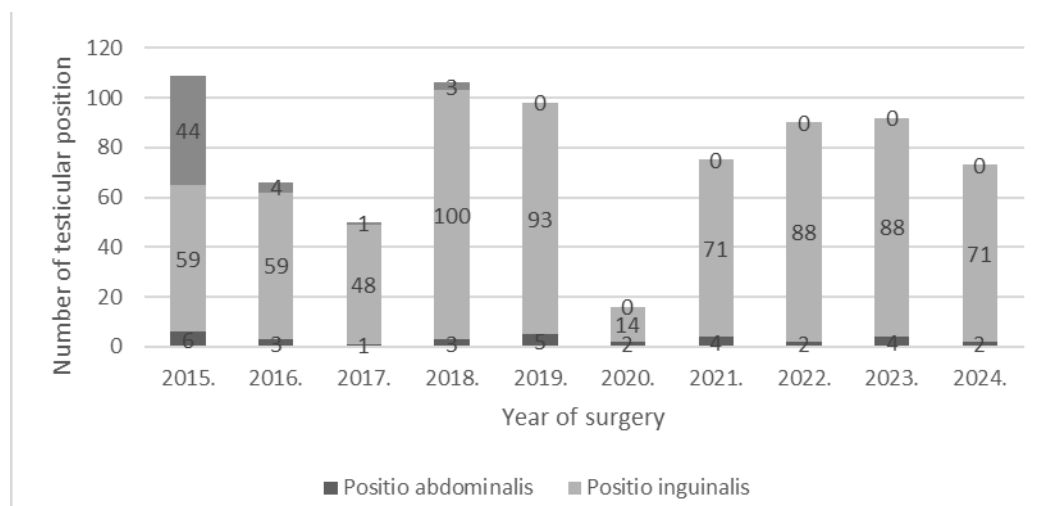


Diagram 5. Testicular position in operated patients by age

average age can be observed during most years, with the exception of 2016 and 2024, when values above the average were recorded (6 and 9 years). It has been established that most operations are performed in early childhood, most often between the ages of 1 and 3. The average age of the patients during the entire period was around 2,5 years.

The average length of hospitalization (diagram 4) during all years was about 2 days. Year 2015. omitted due to lack of adequate documentation

As shown in diagram 5, the largest number of testicles were in the inguinal position. In a few cases (most in 2019), the testicle was in the intra-abdominal position. Lack of documentation was noted only in 2015 and 2016.

Based on the data, most operations were without complications. The highest number of complications was recorded in 2015 (12 cases), while in 2017, 2022, 2023 and 2024, a minimal number of complications were recorded. Complications included postoperative febrile conditions, mild infections and allergic reactions.

Overall, the results indicate a stable trend in the number of diagnoses, the dominant use of orchidopexy as the operative method, a low complication rate, and an average length of hospitalization of 2 days. The analysis also indicates relatively early surgical management of patients, with some exceptions in years with a smaller sample or specific cases.

Discussion. The results of a retrospective descriptive study conducted at the Clinical Center of the University of Sarajevo over a ten-year period (2015–2024) show that the most common diagnosis among pediatric patients with undescended testicles was Retentio testis, followed by Kryptorchismus and Ectopio testis. The most frequently performed surgery was Orchidopexia, while Orchidectomy and Laparoscopia were recorded in a smaller number of cases. The largest number of cases was diagnosed in 2022, while a significant decrease in the number of interventions was observed in 2020, which can be attributed to the COVID-19 pandemic and the decrease in elective surgical procedures during that period, as confirmed by international studies (Pulia et al., 2021).

Most patients were operated on between 1 and 3 years of age, although some were at a younger age. The length of hospital stay was generally 1-3 days, and complications were rare and mild. The American Urological Association (AUA, 2022) guidelines and the American Pediatric Surgical Association (APSA) systematic review strongly recommend that orchidopexy be performed no later than 12 months of age. Early surgical treatment is associated with better testicular development and a higher likelihood of fertility preservation (Gates et al., 2022 [22]). In this study, although most operations were performed in early childhood, a significant number of patients were still operated on at an age well above the recommended limit, indicating the need for earlier identification and referral of patients for treatment (see Figure 3).

The study by Puri and Holwarth (Pediatric Surgery International) highlights that Retentio testis and Kryptorchismus are the most common forms of undescended testicles, which is fully consistent with the findings of this study (see diagram 1). The same study also states that the most common position

of the testicle is in the inguinal region, which was confirmed in this analysis, where *positio inguinalis* dominated in more than 80% of cases (see diagram 5).

Regarding complications, data from the literature (Cleveland Clinic, 2016 [23] state that postoperative complications are rare, and when they occur, they are mostly mild and transient – which is confirmed by this study (see Table 2). The most frequently reported complications in patients in this study were febrile conditions and mild infections, with a low overall complication rate.

One of the important findings is the decrease in the number of surgeries in 2020, which correlates with the pandemic period of the SARS-CoV-2 virus, when there was a decrease in elective surgeries globally. Similar trends have been observed in international studies, which confirm a significant decline in the provision of non-urgent urological services during the pandemic (Pulia et al., 2021).

All defined objectives of the study were achieved. The frequency of diagnoses of undescended testicles over a ten-year period was presented, the most common surgical procedures, the age structure of patients, the duration of hospitalization and the presence of postoperative complications were analyzed (see table 1).

The research hypothesis set – that undescended testicles are most often treated with orchidopexy in early childhood, without serious complications – was largely confirmed. However, discrepancies in terms of patient age (see diagram 3) indicate the need for systematic education of parents and primary health care providers about the importance of timely diagnosis and referral. Finally, the results of this study largely coincide with the available literature and guidelines of leading medical associations, with certain discrepancies that represent room for future improvement of clinical practice.

Conclusions. The most common form of undescended testis is Retentio testis, followed by Kryptorchismus and Ectopio testis. The lowest number of cases was recorded in 2020, probably due to epidemiological restrictions during the COVID-19 pandemic.

The most commonly performed surgical procedure is orchidopexy.

The average age of patients undergoing treatment is between one and three years of age, which is in line with recommendations for the optimal time of intervention.

Surgical procedures for undescended testes are short-term and effective in postoperative recovery.

Most testicles are localized in the inguinal region, while intra-abdominal positions have been reported in a smaller number of cases.

Complications are rare, and most often include fever and mild infections. This confirms that the surgical methods used are safe and that the postoperative course is generally without significant problems.

LITERATURE

1. Guven A, Kogan BA. Undescended testis in older boys: further evidence that ascending testes are common. *J Pediatr Surg*. 2008;43(9):1700–1704. doi:10.1016/j.jpedsurg.2008.03.029
2. Stec AA, Thomas JC, DeMarco RT, Pope JC IV, Brock JW III, Adams MC. Incidence of testicular ascent in boys with retractile testes. *J Urol*. 2007;178(4 Pt 2):1722–5. doi:10.1016/j.juro.2007.05.091.
3. Price G, Pathiraja F, Allen C, Walkden M, Ramachandran N, Kirkham A. The role of MRI in undescended testes. ECR 2014. DOI: 10.1594/ecr2014/C-1147. [Poster presentation]
4. Tang PMY, Leung MWY, Chao NSY, Wong BPY, Kwok WK, Liu KKW. Use of laparoscopy in the management of impalpable testis in children. *HK J Paediatr (new series)*. 2009;14:172–176
5. Springer A. What is new in cryptorchidism and hypospadias—a critical update. *Pediatr Surg Int*. 2014;30(9):939–49.
6. Brouwers MM, de Bruijne LM, de Gier RPE, Zielhuis GA, Feitz WFJ, Roeleveld N. Risk factors for undescended testis. *J Pediatr Urol*. 2012 Feb;8(1):59–66. doi:10.1016/j.jpuro.2010.11.001.
7. Docimo SG, Silver RI, Cromie W. The undescended testicle: diagnosis and management. *Am Fam Physician*. 2000 Mar 15;61(6):2037–44. Available from: <https://pubmed.ncbi.nlm.nih.gov/24857650/>
8. European Association of Urology (EAU), European Society for Paediatric Urology (ESPU). EAU-ESPU Paediatric Urology Guidelines 2020. Pocket Guidelines. Arnhem, The Netherlands: European Association of Urology; 2020. Available from: <https://d56bochluxqnz.cloudfront.net/documents/EAU-ESPU-Pocket-on-Paediatric-Urology-2020.pdf>
9. El Gohary MA. Non-descent of the testis: 9. An overlooked laparoscopic finding. *J Pediatr Urol*. 2008;4(5):364–6. doi:10.1016/j.jpuro.2008.02.003.
10. Franco I. Commentary to “Laparoscopy for the impalpable testes: Experience with 80 intra-abdominal testes”. *J Pediatr Urol*. 2009;5(5):393. doi:10.1016/j.jpuro.2009.05.002.
11. TeachMeAnatomy. Testes and Epididymis. TeachMeAnatomy [Internet]. Available from: <https://>

teachmeanatomy.info/pelvis/the-male-reproductive-system/testes-epididymis/

12. Kenhub. The testes [Internet]. Kenhub; [cited 2025 Jun 18]. Available from: <https://www.kenhub.com/en/library/anatomy/the-testes>

13. Hasanović A. Anatomija unutrašnjih organa. Sarajevo: Institut za naučno-istraživački rad i razvoj Kliničkog centra Univerziteta u Sarajevu; 2011.

14. Celik O, Aydin S, Celik N. Testes and Epididymis. In: StatPearls [Internet]. Treasure Island (FL): StatPearls Publishing; 2024 Jan-. [cited 2025 Jun 18]. Available from: <https://www.ncbi.nlm.nih.gov/books/NBK553142/>

15. Schindel JL, Lawton P. Physiology, Testicle. [Updated 2023 Jul 24]. In: StatPearls [Internet]. Treasure Island (FL): StatPearls Publishing; 2024 Jan-. Available from: <https://www.ncbi.nlm.nih.gov/books/NBK557763/>

16. Živanković V, ur. Hirurgija za studente medicine. Beograd: Medicinski fakultet Univerziteta u Beogradu; 2010.

17. Sadler TW. Langman's Medical Embryology. 15th ed. Philadelphia: Wolters Kluwer; 2023.

18. Han SW, Lee T, Kim JH, Lee SD, Chung MK. Pathological differences between retractile and cryptorchid testes. *J Urol*. 1999;162(3 Pt 2):878–81.

19. Villumsen AL, Zachau-Christiansen B. Spontaneous alterations in position of the testes. *Arch Dis Child*. 1966;41(216):198–200.

20. Khairi A. Laparoscopy for Impalpable Testes. In: Shamsa A, editor. *Advanced Laparoscopy*. Rijeka (Croatia): InTech; 2011. p. 95–104

21. Hutson JM, Li R, Southwell BR, Petersen BL, Thorup J, Cortes D. Regulation of testicular descent. *Pediatr Surg Int*. 2015;31(4):317–325. doi:10.1007/s00383-015-3681-9

22. Gates RJ, Huff DS, Reiter EO, Snyder HM. Histologic abnormalities of cryptorchid testes. *Urology*. 1988;32(3):229–33.

23. Cleveland Clinic. Undescended Testicle (Cryptorchidism). Cleveland Clinic; 2016. Dostupno na: <https://my.clevelandclinic.org/health/diseases/16564-undescended-testicle-cryptorchidism>

24. Mardešić D, ur. *Pedijatrija*. 7. izd. Zagreb: Školska knjiga; 2008.

25. Živanković V, ur. *Hirurgija za studente medicine*. Beograd: Medicinski fakultet Univerziteta u Beogradu; 2010.

26. Thomas DF, Rickwood AM, Duffy PG. *Essentials of Pediatric Urology*. 2nd ed. London: Informa Healthcare; 2008.

27. Puri P, Höllwarth ME, editors. *Pediatric Surgery*. Berlin: Springer; 2006.

28. Gearhart JP, Rink RC, Mouriquand PDE, editors. *Pediatric Urology*. Philadelphia: WB Saunders; 2001.

MODERN TREATMENT EFFICIENCY MARKER FOR ACUTE PANCREATITIS

N.A. Kiryanov¹, S.N. Stryazhkina², A.Yu. Mikhailov³, R.R. Latipov⁴,
V.A. Bryandin⁴, I.A. Belyayev⁴

¹Department of Pathological Anatomy, Izhevsk State Medical Academy, Izhevsk, Russian Federation

²Department of Surgical Surgery and Topographic Anatomy, Izhevsk State Medical Academy, Izhevsk, Russian Federation

³General Surgery Department, Izhevsk State Medical Academy, Izhevsk, Russian Federation

⁴Izhevsk State Medical Academy, Izhevsk, Russian Federation

Objective. To study vascular changes in acute pancreatitis, as well as indicators of endothelial dysfunction by determining the number of circulating endotheliocytes in peripheral blood, with the possibility of further use of this method both for the diagnosis of the disease itself, acute pancreatitis, and for monitoring the effectiveness of treatment measures in patients with acute pancreatitis.

Materials and Methods. A prospective study of endothelial dysfunction parameters was conducted. Plasma was obtained by centrifugation at 1500 rpm for 15 minutes. The plasma was subsequently stained with methylene blue in saline. The study was conducted using the most common method for determining the total cell count in 1 ml of suspension: endothelial cell counting under a microscope using a Goryaev counting chamber.

Results. A peripheral blood study revealed that patients with acute pancreatitis had an increased number of circulating endothelial cells compared to the control group. In the peripheral blood of patients, 1111–6111 endothelial cells (control group: 0–5 endothelial cells) per 1 ml of plasma were detected; these data are outside the reference range.

Conclusion. The study showed that acute pancreatitis has a significant negative impact on vascular changes, causing necrosis, inflammation of the vascular walls, and thrombosis, which can subsequently lead to both persistent bleeding and the development of multiple organ failure.

Keywords: *pancreatitis, endothelial dysfunction, marker, endothelial cells, thrombosis, necrosis*

For citation: N.A. Kiryanov, S.N. Stryazhkina, A.Yu. Mikhailov, R.R. Latipov, V.A. Bryandin, I.A. Belyayev.

Relevance. Acute pancreatitis is a widely studied problem in the modern world [1–4]. However, despite the variety of diagnostic methods, diagnosing patients with acute pancreatitis remains a complex and unresolved surgical problem. In recent years, the field of endothelial function has seen significant advances [4–6]. Consequently, vascular changes and endothelial dysfunction in the context of acute pancreatic pathology represent a pressing scientific challenge.

Our hypothesis is that an increase in the level of circulating endothelial cells in the peripheral blood may be an informative marker of endothelial dysfunction in the diagnosis of acute pancreatitis, and a decrease in the same level of circulating endothelial cells in the peripheral blood against the background of therapeutic measures may be an effective marker of the visibility of patient treatment in acute pancreatitis.

Purpose of the study: study of vascular changes in acute pancreatitis, as well as indicators of endothelial dysfunction by determining the number of circulating endothelial cells in the peripheral blood with the subsequent possibility of using this method both for diagnosing the disease itself, acute pancreatitis, and for monitoring the effectiveness of treatment measures in patients with acute pancreatitis.

Materials and methods. The Ethics Committee of the institution, Federal State Budgetary Educational Institution of Higher Education “Izhevsk State Medical Academy”, approves and guarantees the compliance of the latter with the Helsinki Declaration of 1975.

A prospective study of endothelial dysfunction parameters was conducted. Plasma obtained by centrifugation at 1500 rpm for 15 minutes served as the material for the study. The plasma was subsequently stained with methylene blue in saline. Peripheral blood samples from healthy volunteers with no signs of acute pancreatitis served as controls. The study was conducted using the most common method for determining the total cell count in 1 ml of suspension: endothelial cell counting under a microscope using a Goryaev counting chamber.

Hematoxylin and eosin-stained biomaterials obtained during biopsy and autopsy were examined using microscopy at 400x magnification. The biomaterials consisted of vascular bed sections.

Results. A peripheral blood study revealed that patients with acute pancreatitis had an increased number of circulating endothelial cells compared to the control group. In the peripheral blood of

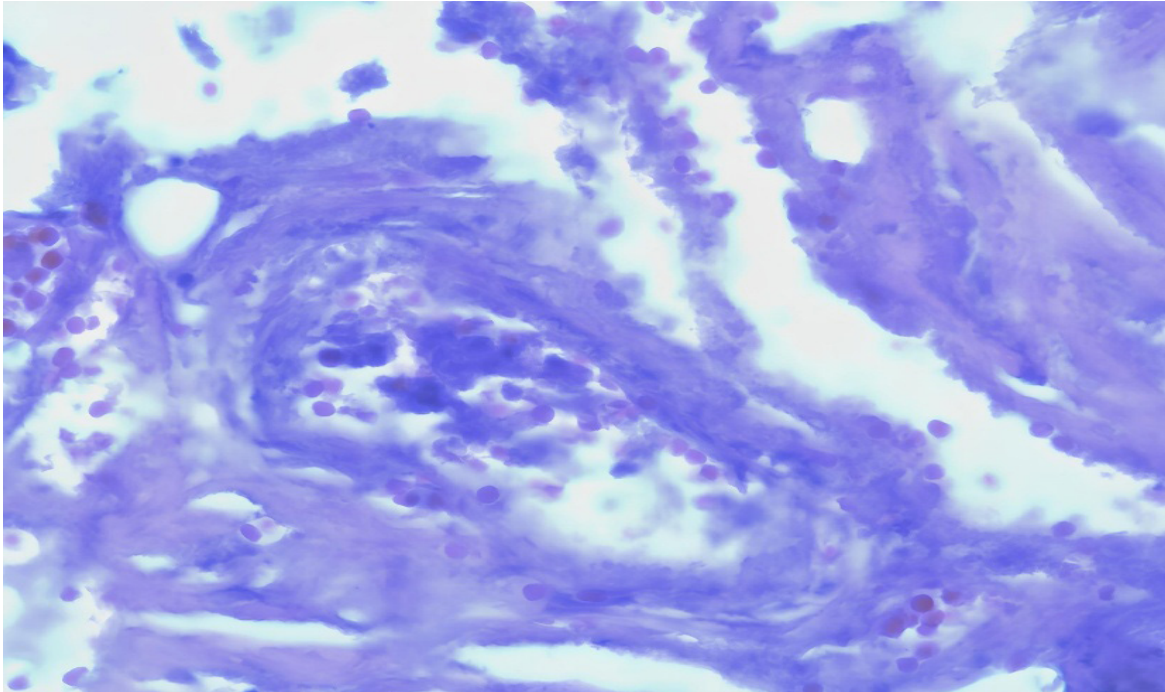


Fig. 1. Necrosis of the vessel wall, its structureless organization (magnification $\times 400$, hematoxylin and eosin staining)

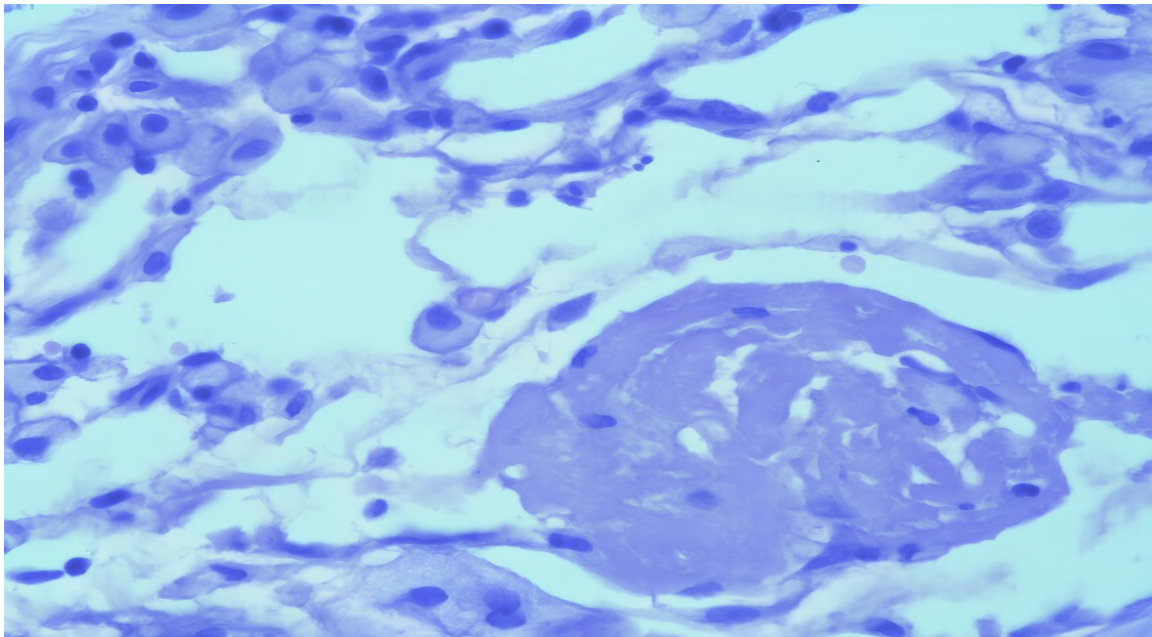


Fig. 2. Fibrin thrombus in the vessel lumen. Accumulation of neutrophils and macrophages. (400 \times magnification, hematoxylin and eosin staining)

patients, 1111–6111 (control group: 0–5 endothelial cells) endothelial cells per 1 ml of plasma were detected, these data are not within the reference range [8–10]. The obtained blood test results indicate that patients have grades 2–4 endothelial dysfunction, as well as critical endothelial dysfunction with a high risk of cardiovascular complications [11].

During the study, micrographs of sections revealed vascular changes: swelling of endothelial cells, dystrophic phenomena; pathological changes in endothelial cells; necrosis of the vascular wall, its structureless organization; fibrin thrombi are found in the lumen of the vessels; accumulations of neutrophils (their margination) and macrophages are detected (fig. 1–5).

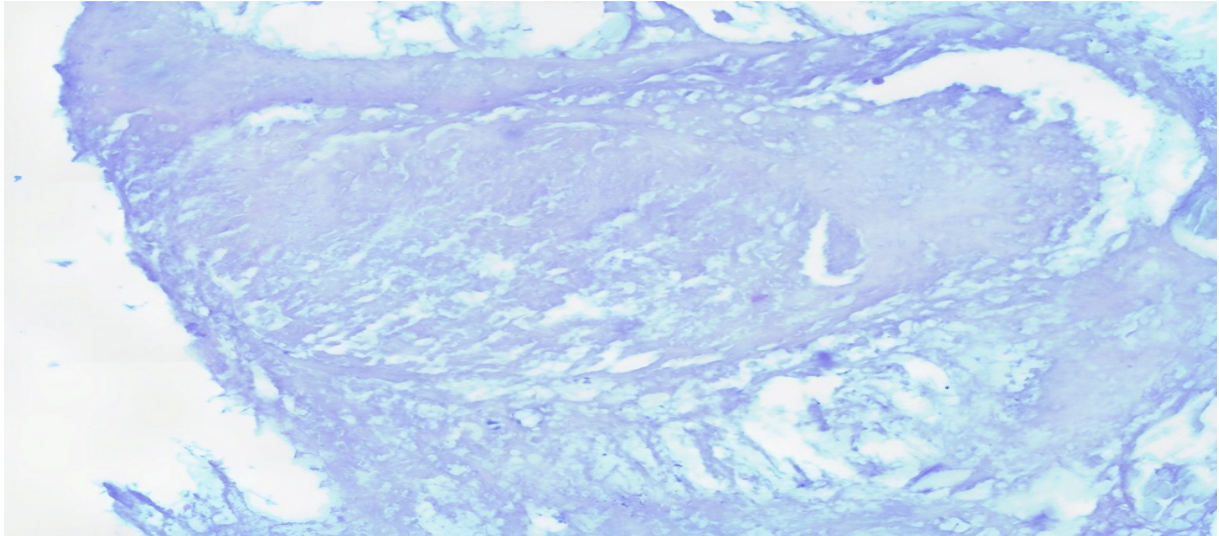


Fig. 3. Thrombosis (magnification $\times 400$, hematoxylin and eosin staining)

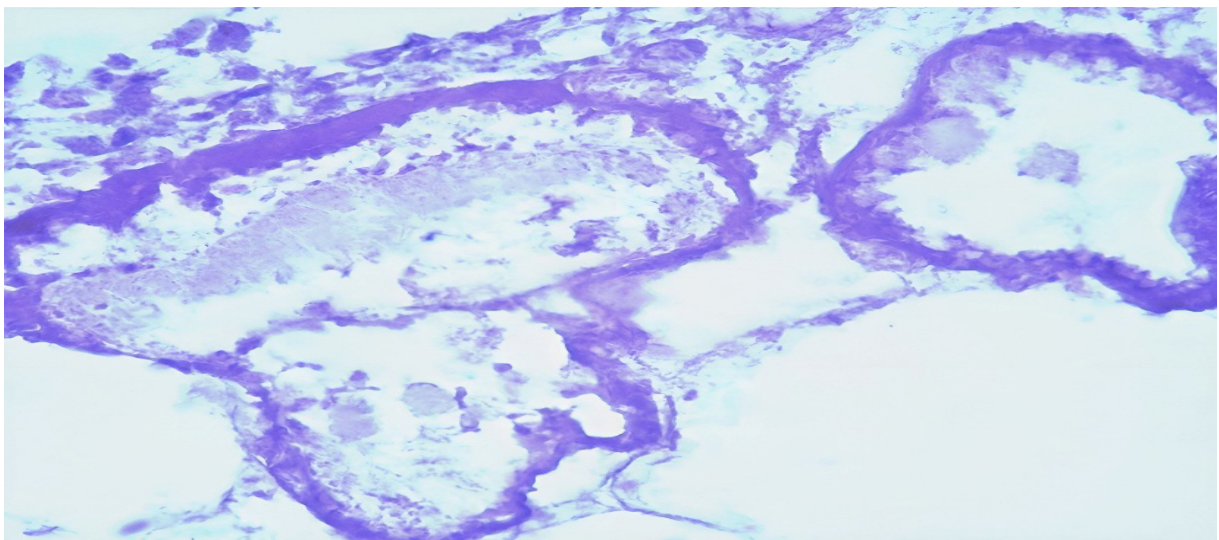


Fig. 4. Necrosis of the vessel wall (magnification $\times 400$, hematoxylin and eosin staining)

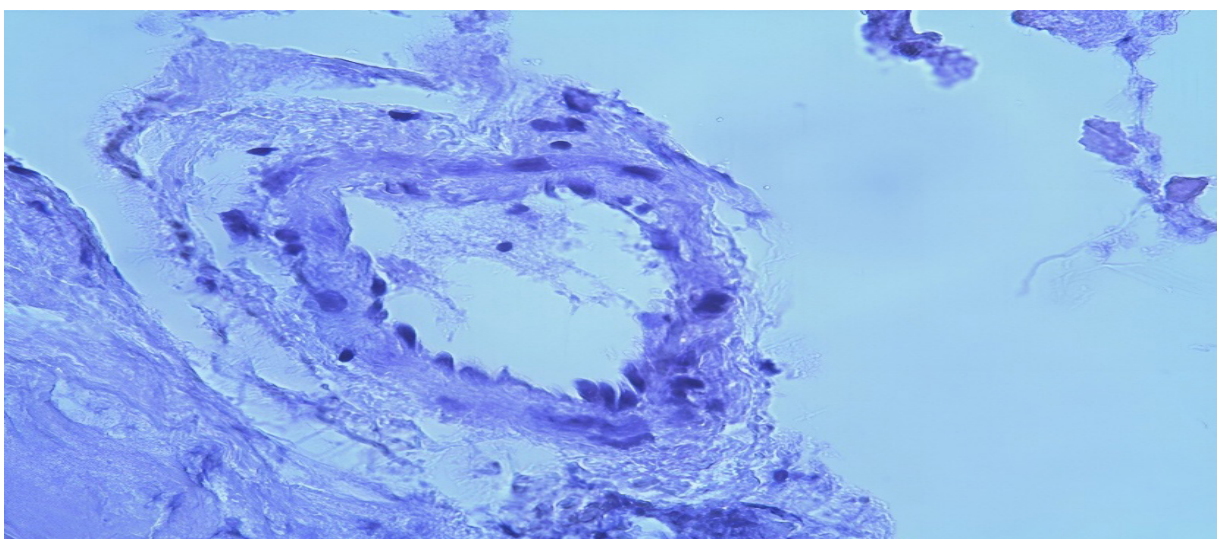


Fig. 5. Endothelial damage (magnification $\times 400$, hematoxylin and eosin staining)

Following comprehensive treatment, repeat laboratory tests were performed on patients with acute pancreatitis at the time of discharge from the hospital. A decrease in the level of circulating endothelial cells in the patients' peripheral blood was revealed. 452–832 endothelial cells per 1 ml of plasma were detected. These values were 2,45–7,34 times lower than those before comprehensive treatment. These values indicate that patients have grades 1–2 endothelial dysfunction after treatment and indicate an improvement in their condition [11].

Discussion. As a result of the comprehensive treatment, the degree of endothelial dysfunction significantly decreased, compared with the indicators obtained before the comprehensive treatment in the hospital. The above indicates the potential of this method for use in clinical practice both for diagnosing the disease itself and its severity, and for monitoring the effectiveness of therapeutic measures in patients with acute pancreatitis [12–13]. Accordingly, our hypothesis was correct that an increase in the level of circulating endothelial cells in the peripheral blood can be an informative marker of endothelial dysfunction in the diagnosis of acute pancreatitis, and a decrease in the same level of circulating endothelial cells in the peripheral blood against the background of therapeutic measures can be an effective marker of the visibility of patient treatment for acute pancreatitis [14–15].

Conclusion. The study demonstrated that acute pancreatitis is significantly affected by vascular changes, causing necrosis, inflammation, and thrombosis of the vascular walls, which can subsequently lead to both persistent bleeding and the development of multiple organ failure. It was also demonstrated that endothelial dysfunction, measured by determining the number of circulating endothelial cells in the peripheral blood, is a predictor of the use of this method both for diagnosing acute pancreatitis itself and for monitoring the effectiveness of treatment in patients with acute pancreatitis [12–14].

Literature

1. Melnikova Yu.S., Makarova T.P. Endothelial dysfunction as a central link in the pathogenesis of chronic diseases // *Kazan Medical Journal*, 2015, Vol. 96, No. 4: pp. 659–665. DOI: 10.17750/KMJ2015-659.
2. Poredos P, Poredos AV, Gregoric I. Endothelial Dysfunction and Its Clinical Implications. *Angiology*. 2021 Aug;72(7):604-615. doi: 10.1177/0003319720987752. Epub 2021 Jan 28. PMID: 33504167.
3. Uryasyev O.M., Nikitina I.N., Pavlyuchenkova T.A. Endothelial dysfunction as an important link in the pathogenesis of chronic diseases // *Journal "Zemsky Doctor". Almanac-2020*, 2020. – P. 5–8.
4. Styazhkina S.N., Protopopov V.A., Darovskikh A.A., Akimov A.A. Endothelial dysfunction in acute pancreatitis // *Journal "Problems of Science"*, 2017.
5. Gusev V.Yu., Ivanova T.A., Kuznetsov A.P. Modern approaches to the diagnosis and treatment of acute pancreatitis // *Russian Medical Journal*, 2018. No. 3. – P. 45–50.
6. Ivanov A.S., Petrova M.V., Smirnov D.V. Modern approaches to the diagnosis and treatment of acute pancreatitis // *Bulletin of Surgery and Therapy*, 2019. No. 4. – P. 22–29.
7. Boxhoorn L, Voermans RP, Bouwense SA, Bruno MJ, Verdonk RC, Boermeester MA, van Santvoort HC, Besselink MG. Acute pancreatitis. *Lancet*. 2020 Sep 5;396(10252):726-734. doi: 10.1016/S0140-6736(20)31310-6.
8. Gao L., Zhang H., Yu H., et al. Circulating Endothelial Cells as Biomarkers in Vascular Diseases: Advances and Perspectives. / *Frontiers in Physiology*. – 2018. – Vol. 9. – Article 1464. – PP. 1–10.
9. Li Y., Wu H., Zhang X., et al. Advanced Technologies for Rare Cell Detection and Analysis in Circulating Blood. / *Frontiers in Oncology*. – 2019. – Vol. 9, Article 1116. – PP. 1–12.
10. Grau J.K., Stokes C.C., Glesby M.J., et al. Circulating Endothelial Cells as Biomarkers of Endothelial Injury and Repair in Cardiovascular Disease. / *Frontiers in Cardiovascular Medicine*. – 2019. – Vol. 6, Article 113. – PP. 1–12.
11. Berseneva O.A., Ageeva E.S. Evaluation of the number of circulating endothelial cells in peripheral blood in metabolic syndrome of the Khakassia population // *Siberian Journal of Life Sciences and Agriculture*, Vol 10, No. 4, 2018. – P. 178–188.
12. Asim Riaz, H.M.; Islam, Z.; Rasheed, L.; Sarfraz, Z.; Sarfraz, A.; Robles-Velasco, K.; Sarfraz, M.; Cherrez-Ojeda, I. The Evaluation of Inflammatory Biomarkers in Predicting Progression of Acute Pancreatitis to Pancreatic Necrosis: A Diagnostic Test Accuracy Review. *Healthcare* 2023, 11, 27.
13. Zhang Y., Wang L., Li X. Circulating Endothelial Cells as Biomarkers for Endothelial Dysfunction in Inflammatory Diseases // *Journal of Clinical Laboratory Analysis*. 2018; 32(2): e22277.
14. Ivanov V.S., Petrova A.B., Smirnova E.D. The role of circulating endothelial cells in the diagnosis of vascular complications in inflammatory diseases // *Bulletin of Clinical Laboratory Diagnostics*. 2019; 45(4): 215-220.
15. Kim S.H., Lee J.H., Park S.H. Endothelial Dysfunction in Acute Pancreatitis: The Potential of Circulating Endothelial Cells as Biomarkers // *Korean Journal of Gastroenterology*. 2020; 76(2): 89-95.

СОВРЕМЕННЫЙ МАРКЕР ЭФФЕКТИВНОСТИ ЛЕЧЕНИЯ ПРИ ОСТРОМ ПАНКРЕАТИТЕ

Н.А. Кирьянов¹, С.Н. Стяжкина², А.Ю. Михайлов³, Р.Р. Латыпов⁴, В.А. Бряндин⁴, И.А. Беляев⁴

¹Кафедра патологической анатомии, Ижевская государственная медицинская академия, Ижевск, Российская Федерация

²Кафедра оперативной хирургии и топографической анатомии, Ижевская государственная медицинская академия, Ижевск, Российская Федерация

³Кафедра общей хирургии, Ижевская государственная медицинская академия, Ижевск, Российская Федерация

⁴Ижевская государственная медицинская академия, Ижевск, Российская Федерация

Ключевые слова: панкреатит, эндотелиальная дисфункция, маркер, эндотелиоциты, тромбоз, некроз.

Аннотация. Основной причиной гибели пациентов с диагнозом «острый панкреатит» является полиорганная недостаточность (ПОН) в различных ее проявлениях. Одним из центральных звеньев в развитии ПОЛ является эндотелиальная дисфункция (ЭД) [1].

Причинами ЭД являются окислительный стресс, воспаление и сдвиговый стресс (shear stress), которые снижают биодоступность оксида азота, роль которого заключается в поддержании тонуса интимы кровеносных сосудов и сохранении равновесия между прокоагуляционными и антикоагуляционными факторами крови. Эндотелиальная дисфункция значительно и напрямую связана с возникновением сердечно-сосудистых заболеваний, и риск сердечно-сосудистых заболеваний возрастает по мере ухудшения ЭД [2].

Эндотелиальная дисфункция предшествует развитию клинических проявлений заболеваний, поэтому перспективным представляется исследование состояния эндотелия на ранних стадиях развития заболеваний, что имеет большое диагностическое и прогностическое значение [3].

Острый панкреатит, как заболевание, вызывающее ЭД, является одним из наиболее показательных, поскольку процессы деструкции поджелудочной железы сопровождаются высвобождением достаточно агрессивных ферментов. Выявлено, что количество циркулирующих эндотелиальных клеток в крови у пациентов с данными диагнозами (острый панкреатит и панкреонекроз) было более чем в два раза выше, чем в контрольной группе [4].

Актуальность. Проблема острого панкреатита широко изучается в современном мире [1–4]. Однако, несмотря на разнообразие методов, диагностика больных с острым панкреатитом является одной из сложных и окончательно не решенных проблем хирургии. В последние годы существенное развитие получило научное направление, связанное с изучением функционального состояния эндотелия при различных заболеваниях [4–6]. Соответственно, сосудистые изменения и эндотелиальная дисфункция в контексте острой панкреатической патологии представляет собой актуальную научную проблему.

Наша гипотеза заключается в том, что повышение уровня циркулирующих эндотелиальных клеток в периферической крови может являться информативным маркером эндотелиальной дисфункции в диагностике острого панкреатита, а снижение того же уровня циркулирующих эндотелиальных клеток в периферической крови на фоне лечебных мероприятий может являться эффективным маркером наглядности лечения пациента при остром панкреатите.

Цель исследования. Изучение сосудистых изменений при остром панкреатите, а также показателей дисфункции эндотелия путём определения количества циркулирующих эндотелиоцитов в периферической крови с дальнейшей возможностью использования данного метода как для диагностики самого заболевания «острый панкреатит», так и для мониторинга эффективности проведения лечебных мероприятий у больных острым панкреатитом.

Материалы и методы. Комитет по этике учреждения, ФГБОУ ВО «Ижевская государственная медицинская академия», одобряет и гарантирует соответствие последних Хельсинкской декларации 1975 г..

Проведено проспективное исследование показателей эндотелиальной дисфункции. Материалом для работы послужила плазма, полученная методом центрифугирования на 1500 оборотов в минуту в течение 15 минут. Впоследствии плазма была окрашена метиленовым синим в физиологическом растворе. В качестве контроля исследовались образцы периферической крови здоровых добровольцев, которые не имели признаков для постановки диагноза «острый панкреатит». Изучение проводилось при помощи наиболее распространенного метода опре-

деления общего числа клеток в 1 мл суспензии – подсчет эндотелиоцитов под микроскопом с использованием счетной камеры Горяева.

Методом микроскопии при увеличении ($\times 400$) были изучены полученные в ходе биопсии и аутопсии биоматериалы, окрашенные гематоксилин-эозином. Биоматериалы представлены срезами сосудистого русла.

Результаты. В ходе исследования периферической крови было выявлено, что у пациентов с острым панкреатитом наблюдается увеличение количества циркулирующих эндотелиоцитов по сравнению с контрольной группой. В периферической крови пациентов было выявлено 1111–6111 (контрольная группа: 0–5 эндотелиальных клеток) эндотелиальных клеток на 1 мл плазмы, эти данные не входят в рамки референсных значений [8–10]. Полученные результаты анализа крови свидетельствуют о том, что пациенты имеют II–IV степени эндотелиальной дисфункции, а также критическую эндотелиальную дисфункцию с высоким риском возникновения сердечно-сосудистых осложнений [11].

В ходе исследования на микрофотографиях срезов были выявлены сосудистые изменения: набухание клеток эндотелия, дистрофические явления; патологические изменения эндотелиоцитов; некроз стенки сосудов, её бесструктурная организация; в просвете сосудов обнаруживаются фибриновые тромбы; обнаруживаются скопления нейтрофилов (их маргинация) и макрофагов (рис. 1–5).

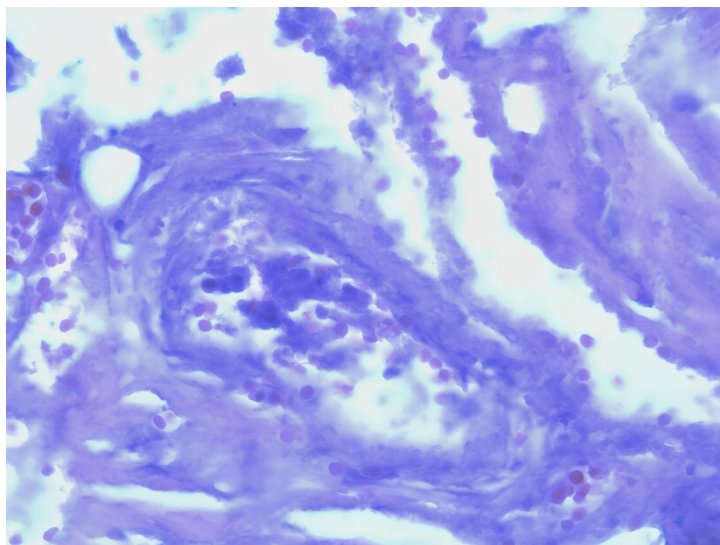


Рис. 1. Некроз стенки сосуда, её бесструктурная организация (увеличение $\times 400$, окраска гематоксилином и эозином)

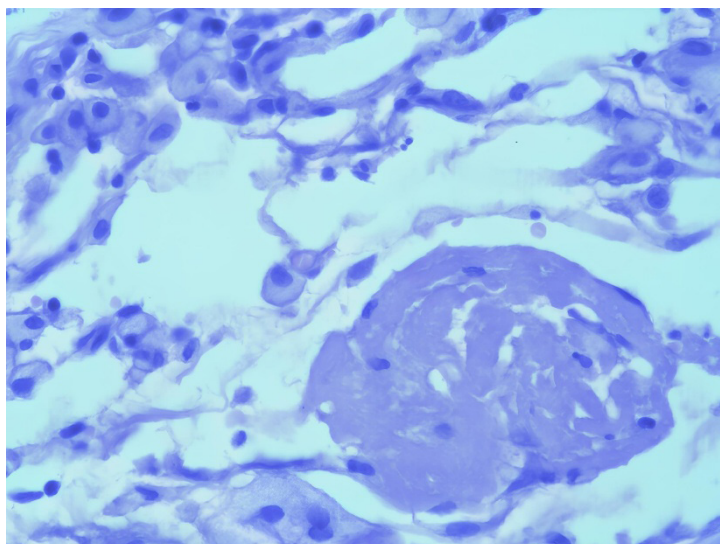


Рис. 2. Фибриновый тромб в просвете сосуда. Скопление нейтрофилов и макрофагов (увеличение $\times 400$, гематоксилином и эозином)

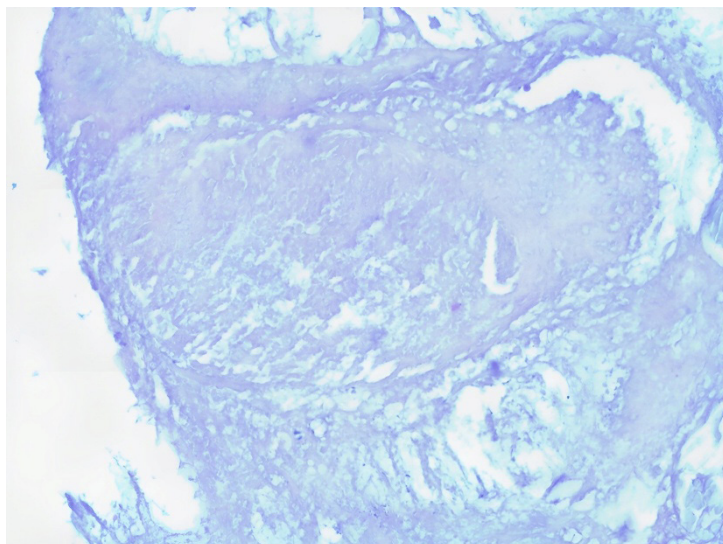


Рис. 3. Тромбоз (увеличение $\times 400$, окраска гематоксилином и эозином)

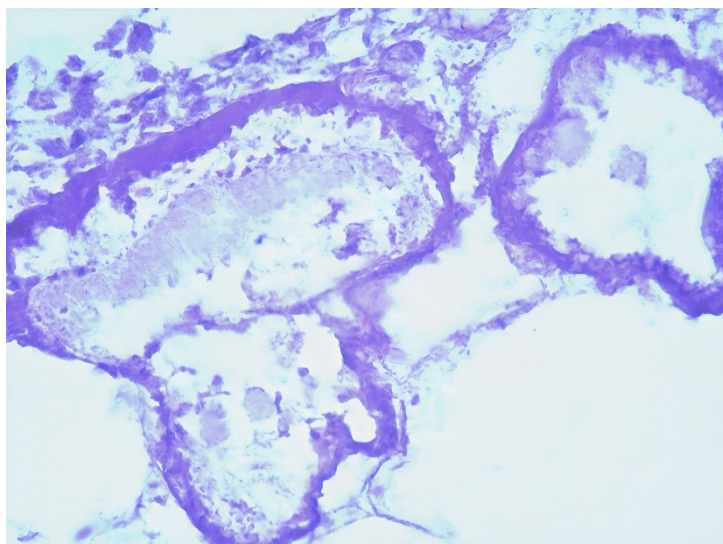


Рис. 4. Некроз стенки сосуда (увеличение $\times 400$, окраска гематоксилином и эозином)

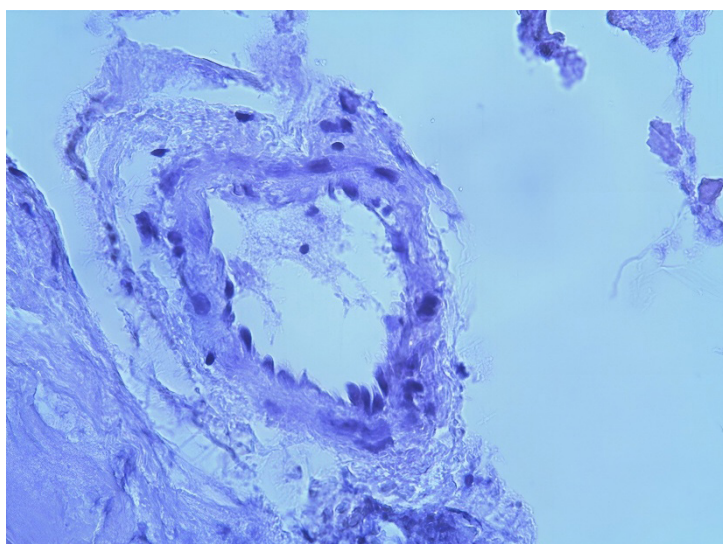


Рис. 5. Повреждение эндотелия (увеличение $\times 400$, окраска гематоксилином и эозином)

После проведения комплексного лечения на момент выписки больных с острым панкреатитом из стационара были проведены повторные лабораторные исследования. При изучении анализов выявлено снижение уровня циркулирующих эндотелиальных клеток в периферической крови пациентов. Выявлено 452–832 эндотелиальных клеток на 1 мл плазмы. Показатели стали в 2,45–7,34 раза ниже по сравнению с анализами перед проведением комплексного лечения. Данные значения показывают, что после лечения пациенты имеют I–II степени эндотелиальной дисфункции, и свидетельствует об улучшении состояния пациентов [11].

Обсуждение. В результате комплексного лечения значительно уменьшилась степень эндотелиальной дисфункции, по сравнению с полученными показателями перед проведением комплексного лечения в стационаре. Вышесказанное говорит о перспективности применения данного метода в клинической практике как для диагностики самого заболевания и его степени тяжести, так и для мониторинга эффективности проведения лечебных мероприятий у больных с острым панкреатитом [12–13]. Соответственно, наша гипотеза оказалась верна, что повышение уровня циркулирующих эндотелиальных клеток в периферической крови может являться информативным маркером эндотелиальной дисфункции в диагностике острого панкреатита, а снижение того же уровня циркулирующих эндотелиальных клеток в периферической крови на фоне лечебных мероприятий может являться эффективным маркером наглядности лечения пациента при остром панкреатите [14–15].

Заключение. В ходе исследования было показано, что острый панкреатит оказывает огромное негативное влияние на сосудистые изменения, вызывая некроз, воспаление стенок сосудов и их тромбоз, и впоследствии могут возникать постоянные кровотечения, а также может развиться полиорганная недостаточность. Также было показано, что показатель дисфункции эндотелия путём определения количества циркулирующих эндотелиоцитов в периферической крови является прогностическим для дальнейшего использования данного метода как для диагностики самого заболевания «острый панкреатит», так и для мониторинга эффективности проведения лечебных мероприятий у больных острым панкреатитом [12–14].

Литература/References

1. Мельникова Ю.С., Макарова Т.П. Эндотелиальная дисфункция как центральное звено патогенеза хронических болезней // Казанский медицинский журнал, 2015 г., том 96, № 4. – С. 659–665. DOI: 10.17750/KMJ2015-659
- Mel'nikova Yu.S., Makarova T.P. Endotelial'naya disfunktsiya kak tsentral'noe zveno patogenezakhronicheskikhbolezney // Kazanskiy meditsinskiy zhurnal, 2015 g., tom 96, № 4: p. 659–665. DOI: 10.17750/KMJ2015-659
2. Poredos P, Poredos AV, Gregoric I. Endothelial Dysfunction and Its Clinical Implications. *Angiology*. 2021 Aug; 72(7):604–615. doi: 10.1177/0003319720987752. Epub 2021 Jan 28. PMID: 33504167.
3. Урясьев О.М., Никитина И.Н., Павлюченкова Т.А. Эндотелиальная дисфункция как важное звено патогенеза хронических болезней // Земский Врач. Альманах-2020. – С. 5–8.
- Uryas'ev O.M., Nikitina I.N., Pavlyuchenkova T.A. Endotelial'naya disfunktsiya kak vazhnoe zveno patogenezakhronicheskikhbolezney // Zhurnal «Zemskiy Vrach». Al'manakh-2020. – pp. 5–8.
4. Стяжкина С.Н., Протопопов В.А., Даровских А.А., Акимов А.А. Эндотелиальная дисфункция при остром панкреатите // Проблемы науки, 2017.
- Styazhkina S.N., Protoporov V.A., Darovskikh A.A., Akimov A.A. Endotelial'naya disfunktsiya pri ostrom pankreatite // Problemy nauki, 2017.
5. Гусев В.Ю., Иванова Т.А., Кузнецов А.П. Современные подходы к диагностике и лечению острого панкреатита // Российский медицинский журнал, 2018. № 3. – С. 45–50.
- Gusev V.Yu., Ivanova T.A., Kuznetsov A.P. Sovremennye podkhody k diagnostike i lecheniyu ostromo pankreatita // Rossiyskiy meditsinskiy zhurnal, 2018. № 3. – pp. 45–50.
6. Иванов А.С., Петрова М.В., Смирнов Д.В. Современные подходы к диагностике и терапии острого панкреатита // Вестник хирургии и терапии, 2019. № 4. – С. 22–29.
- Ivanov A.S., Petrova M.V., Smirnov D.V. Sovremennye podkhody k diagnostike i terapii ostromo pankreatita // Vestnik khirurgii i terapii, 2019. № 4. – pp. 22–29.
7. Boxhoorn L, Voermans RP, Bouwense SA, Bruno MJ, Verdonk RC, Boermeester MA, van Santvoort HC, Besselink MG. Acute pancreatitis. *Lancet*. 2020 Sep 5;396(10252):726–734. doi: 10.1016/S0140-6736(20)31310-6.
8. Gao L, Zhang H, Yu H, et al. Circulating Endothelial Cells as Biomarkers in Vascular Diseases: Advances and Perspectives. / *Frontiers in Physiology*. – 2018. – Vol. 9. – Article 1464. – pp. 1–10.
9. Li Y., Wu H., Zhang X., et al. Advanced Technologies for Rare Cell Detection and Analysis in Circulating Blood. / *Frontiers in Oncology*. – 2019. – Vol. 9, Article 1116. – pp. 1–12.
10. Grau J. K., Stokes C. C., Glesby M. J., et al. Circulating Endothelial Cells as Biomarkers of Endothelial Injury and Repair in Cardiovascular Disease / *Frontiers in Cardiovascular Medicine*. – 2019. – Vol. 6, Article 113. – pp. 1–12.

11. Берсенёва О.А., Агеева Е.С. Оценка количества циркулирующих эндотелиоцитов периферической крови при метаболическом синдроме населения хакасия // *Siberian Journal of Life Sciences and Agriculture*, Vol 10, №4, 2018. С. 178–188.

Berseneva O.A., Ageeva E.S. Otsenka kolichestva tsirkuliruyushchikh endotelitsitov perifericheskoy krovi pri metabolicheskom sindrome naseleniya khakasiya // *Siberian Journal of Life Sciences and Agriculture*, Vol 10, №4, 2018. pp. 178–188.

12. Asim Riaz, H.M.; Islam, Z.; Rasheed, L.; Sarfraz, Z.; Sarfraz, A.; Robles-Velasco, K.; Sarfraz, M.; Cherrez-Ojeda, I. The Evaluation of Inflammatory Biomarkers in Predicting Progression of Acute Pancreatitis to Pancreatic Necrosis: A Diagnostic Test Accuracy Review. *Healthcare* 2023, 11, 27.

13. Zhang Y., Wang L., Li X. Circulating Endothelial Cells as Biomarkers for Endothelial Dysfunction in Inflammatory Diseases // *Journal of Clinical Laboratory Analysis*. 2018; 32(2): e22277.

14. Иванов В.С., Петрова А.Б., Смирнова Е.Д. Роль циркулирующих эндотелиальных клеток в диагностике сосудистых осложнений при воспалительных заболеваниях // *Вестник клинической лабораторной диагностики*. 2019; 45(4): 215-220.

Ivanov V.S., Petrova A.B., Smirnova E.D. Rol' tsirkuliruyushchikh endotelial'nykh kletok v diagnostike sosudistyx oslozhneniy pri vospalitel'nykh zabolevaniyakh // *Vestnik klinicheskoy laboratornoy diagnostiki*. 2019; 45(4): 215-220.

15. Kim S.H., Lee J.H., Park S.H. Endothelial Dysfunction in Acute Pancreatitis: The Potential of Circulating Endothelial Cells as Biomarkers // *Korean Journal of Gastroenterology*. 2020; 76(2): 89-95.

OPERATIVE OPTION FOR ADHESIVE INTESTINAL OBSTRUCTION: ISOPERISTALTIC DUPLICATION OF THE SMALL INTESTINE.

L.M. Mirolyubov

Kazan State Medical University, Kazan, Russia

Abstract. Adhesive intestinal obstruction remains one of the most complex and unresolved problems in abdominal surgery, characterized by a high recurrence rate after standard surgical interventions. Despite the widespread use of visceral adhesiolysis and Noble's plication of the small intestine, these methods do not provide reliable prevention of recurrent obstruction due to the progressive nature of the adhesive process.

The article presents an original approach to the surgical treatment of recurrent forms of adhesive small bowel obstruction, based on the principle of longitudinal isoperistaltic duplication of the small intestine with the formation of several side-to-side anastomoses. The proposed method aims to preserve the total absorption area, provide alternative pathways for intestinal content passage, and reduce the risk of recurrent obstruction.

The theoretical foundations of the method, specifics of the surgical technique, and results of experimental modeling of the operation on laboratory animals are presented. The obtained data indicate the preservation of digestive function and the absence of critical disturbances in chyme passage. The proposed approach can be considered a promising direction in the surgical treatment of recurrent adhesive disease of the abdominal cavity.

Key words: *Adhesive intestinal obstruction; adhesive disease of the abdominal cavity; small intestine; viscerolysis; isoperistaltic intestinal duplication; intestinal anastomoses; recurrent obstruction.*

For citation: Mirolyubov L.M. A surgical technique for adhesive intestinal obstruction: isoperistaltic duplication of the small intestine.

Relevance. The development of surgery in the 20th and 21st centuries has been and continues to be facilitated by the advancement of anesthesiology and intensive care, asepsis and antisepsis, methods of mechanical ventilation and artificial circulation, methods of extracorporeal detoxification, and the fight against bacterial and viral infections. All these achievements have made surgical interventions, even the most complex ones, sufficiently safe and have contributed to their widespread use in patients ranging from the neonatal period to extreme old age. Thanks to this progress, it became possible to operate on patients previously considered incurable; that is, surgery significantly expanded its range and had a major impact on increasing the average life expectancy of people in the 20th century.

Abdominal operations remain very common, and despite the widespread introduction of endoscopic techniques, the rate of complications in the form of adhesive intestinal obstruction continues to be high across all age groups. Adhesive disease can develop at any age. The adhesive process in the abdominal cavity after surgical interventions develops in 20–80% of patients. Of these, 2–8% subsequently develop adhesive disease with characteristic symptoms [1, 2, 3, 4].

To combat this terrible ailment, standard operations exist and are widely replicated: viscerolysis (releasing the bowel from compression by adhesions) (fig. 1) and Noble's plication, which involves placing the small intestine in the form of a radiator-style coil (fig. 2). These surgical methods have long been firmly established as the "gold standard" in the surgery of adhesive disease; however, they do not guarantee the patient against a recurrence of intestinal obstruction.

Since the adhesive process itself has a progressive course, this operation is often not the last. Adhesive disease is as terrifying as a battle with a mythical dragon: you cut off one "head" (adhesion), and 2–3 more grow in its place. The same adhesive process that led to the intestinal obstruction continues after the Noble operation, and in the areas where the intestine bends, so-called "double-barrels" form, partially or completely obstructing intestinal patency [1, 2, 3, 4].

Thus, the challenge of managing adhesive bowel obstruction through surgical or therapeutic means remains highly relevant and awaits a definitive solution. The vast amount of literature on this subject confirms both the urgency and the unresolved nature of many issues surrounding adhesive disease. To date, the most comprehensive guide remains the work of Professor V.V. Plechev and co-authors; across 748 pages, they detail modern perspectives on the etiology, clinical presentation, diagnosis, and current treatment methods, while also highlighting outstanding problems. Adhesive disease primarily affects the small intestine, which is located intraperitoneally within the abdominal cavity. Adhesions develop between intestinal loops and involve only the peritoneal layer. The Noble

procedure (1937) involves 180-degree plication (folding) of the intestine during its placement. However, the continuation or intensification of the adhesive process at these bends contributes to disease recurrence.

Following adhesiolysis, "free placement" – the physiological distribution of the intestines within the abdominal cavity – is a common surgical choice. Nevertheless, due to the lack of reliable therapeutic methods to prevent adhesion formation, the disease often progresses, leading to further disruption of intestinal transit.

Consequently, there is currently no foolproof surgical method for adhesive intestinal obstruction, which necessitates further development of both surgical techniques and conservative treatments [1, 2, 3, 4]. It should be noted separately that the adhesive process often develops as a consequence of peritonitis, where the extent of peritoneal damage depends on the spread and stage of inflammation. To prevent adhesions during peritonitis, it is particularly crucial to establish early, active intestinal peristalsis. Managing intestinal paresis is a fundamental therapeutic measure that determines the overall success of the treatment. Theoretical foundations and clinical observations show that adhesions form at sites of peritoneal injury. Healthy mesothelium prevents intestinal loops from sticking together, while a small physiological amount of fluid in the abdominal cavity reduces friction during peristalsis. Based on these principles, numerous methods have been proposed to prevent adhesion formation: postoperative intraperitoneal administration of hormonal solutions, dextrans (intravenous plasma substitutes), and, more recently, the use of Mesogel.

None of these options have fully lived up to expectations.

We propose a shift in the surgical concept as follows. Our target group consists of patients who have already undergone 1–2–3 previous surgeries for adhesive disease.

Surgical Technique. Laparotomy and adhesiolysis are mandatory elements of the intervention. Next, the small intestine is transected at its midpoint; the proximal end is brought toward the ileum, and the distal end toward the ligament of Treitz. We perform end-to-side or side-to-side anastomosis on both sides. The parietal peritoneum is then incised to "hide" the anastomoses and a portion of the intestine within the retroperitoneal space. By positioning both sections of the intestine in parallel – preferably in arcs without sharp bends – we perform an additional 2, 3, or 4 side-to-side anastomoses, also submerging them into the retroperitoneal space whenever possible. In this manner, we create an artificial doubling of the intestine, allowing for the potential shunting of chyme from one section to another and the simultaneous filling of all segments, while preserving the total absorptive surface area (fig. 3).

There are known cases where a dense adhesive conglomerate consisting of the small intestine cannot be straightened due to extremely firm, cartilaginous adhesions. In such instances, a small-to-small bowel bypass anastomosis is typically performed (fig. 4). However, leaving such a conglomerate

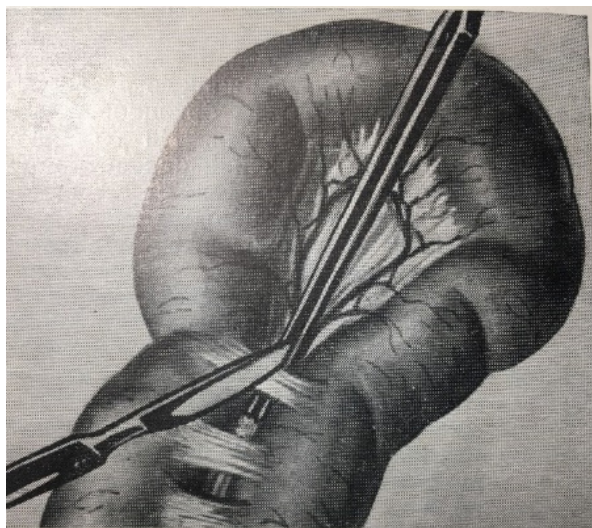


Fig. 1. Adhesiolysis stage – dissection of adhesions

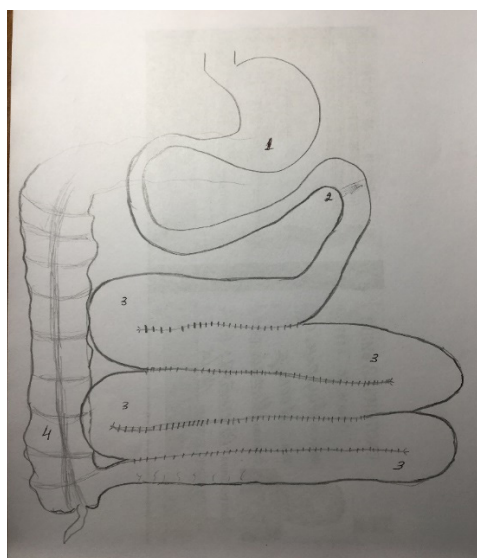


Fig. 2. Diagram of the Noble procedure. 1) Stomach; 2) Proximal small intestine; 3) Loops of the small intestine arranged according to the Noble technique and fixed with sutures; 4) Cecum and ascending colon

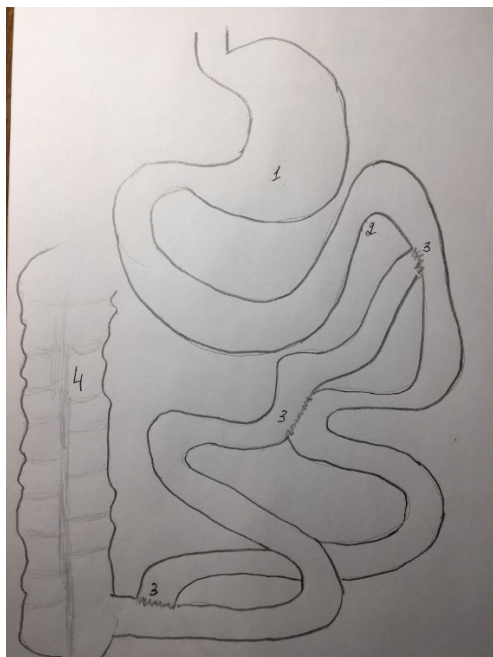


Fig. 3. Diagram of the proposed surgical method: Isoperistaltic doubling of the small intestine.
1. Stomach; 2. Proximal small intestine; 3. Entero-ental (small-to-small bowel) anastomoses; 4. Cecum

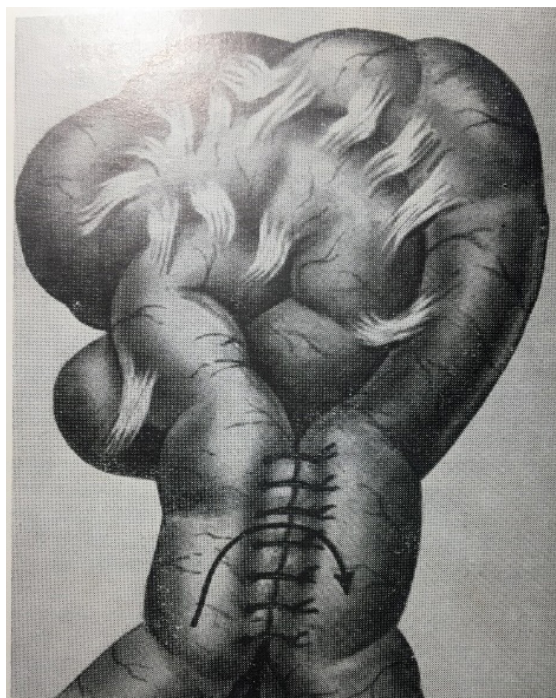


Fig. 4. Bypass anastomosis in cases where the intestine cannot be freed from adhesions

within the abdominal cavity is fraught with complications, such as the stimulation of further adhesion formation or the development of stagnant putrefactive processes within the lumen of the diseased, non-draining bowel.

We propose resecting the aforementioned conglomerate, provided it involves no more than 50% of the length of the small intestine, and concluding the operation with the previously described physiological isoperistaltic doubling along the length of the small bowel.

Claims

A method for surgical intervention in adhesive small bowel obstruction, including adhesiolysis with restoration of intestinal patency and potential bypass or resection of segments inaccessible for restoration, characterized by the final stage consisting of longitudinal isoperistaltic doubling of the small intestine with additional anastomoses to prevent recurrence of obstruction and preserve the surface area for absorption and digestion.

Experimental Results

Based on the above, we conducted a series of experimental operations on rats. Seven rats weighing 300–350 grams were operated on under intraperitoneal sodium pentobarbital anesthesia. Immediately following laparotomy, supplemental anesthesia was provided via 0,25% procaine injection into the mesentery of the small intestine.

The small intestine was transected at its midpoint. The distal end of the intestine was brought to the duodenojejunal junction, and a side-to-side anastomosis was performed. Given the 4–5 mm intestinal diameter in rats, 6/0 Prolene or PDS sutures were used. Similarly, the proximal end of the intestine was brought to the ileocecal junction, and a side-to-side anastomosis was formed. Of the 7 operated animals, 3 survived. The causes of death were attributed to the refinement of anesthesia and surgical techniques, as well as postoperative monitoring protocols. In one case, extensive suppuration of the access site was observed.

With reference to clinical practice in humans with adhesive disease, it is necessary, depending on the clinical situation, to create an additional 2–3 side-to-side anastomoses and arrange the loops in an arcuate fashion without kinking throughout the abdominal cavity to prevent potential obstruction. In cases where obstruction occurs in one segment of the bowel, chyme will continue its directed movement through the alternative segment without loss of the total absorptive surface area.

A useful maneuver is the embedding—or covering—of the upper and lower anastomoses within the retroperitoneal fat beneath the parietal peritoneum, as these junctions are of key importance for intestinal patency. Cicatricial (scarring) processes occur significantly more slowly within fatty tissue.

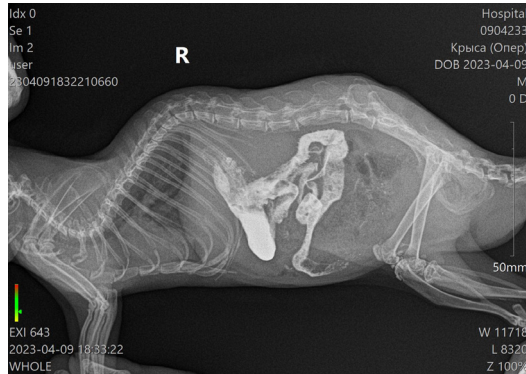

Fig. 5. Passage of contrast medium in an operated rat. Bifurcation of the flow is observed in the region of the superior anastomosis

Conclusions:

Experimental results demonstrate that isoperistaltic doubling of the small intestine, as a surgical variant, does not adversely affect the animal's digestive process.

The implementation of this method in clinical practice will assist surgeons in managing recurrent forms of adhesive disease.



Literature

1. Plechev V.V., Latypov R.Z., Timerbulatov V.M. Surgery of Peritoneal Adhesive Disease, Manual. – Ufa: Bashkortostan, 2015. – 748 p.
2. Sopuev A.A., Ormonov M.K., Kudayarov E.E., Mambetov A.K., Ibraev D.S., Jainakov A.Z. Kyrgyz State Medical Academy, National Surgical Center. "Certain modern concepts regarding the postoperative adhesive process in the abdominal cavity." // Scientific Review. Medical Sciences. – 2020. – No. 3. – P. 21–28.
3. Samartsev V.A., Gavrilov V.A., Pushkarev B.S., Parshakov A.A., Kuznetsova M.P., Kuznetsova M.V. Academician E.A. Wagner Perm State Medical University, Russia. "Abdominal adhesive disease: state of the problem and modern methods of prevention." Perm Medical Journal 2019, Vol. XXXVI No. 3, pp. 72–90.
4. 80 Lectures on Surgery, edited by V.S. Savelyev and A.I. Kiriyyenko. 2008. Moscow, "Litterra" Publishing, 910 p. "Peritoneal Adhesive Disease," p. 456.

ВАРИАНТ ОПЕРАЦИИ ПРИ СПАЕЧНОЙ НЕПРОХОДИМОСТИ КИШЕЧНИКА. ИЗОПЕРИСТАЛЬТИЧЕСКОЕ УДВОЕНИЕ ТОНКОЙ КИШКИ

А.М. Миролюбов

Казанский ГМУ, Казань, Россия

Актуальность. Развитию хирургии в XX и XXI веках способствовало и способствует развитие анестезиологии и реаниматологии, асептики с антисептикой, методов искусственной вентиляции легких и искусственного кровообращения, методов экстракорпорального очищения организма и борьбы с бактериальной и вирусной инфекцией. Все эти достижения сделали хирургические вмешательства, даже самые сложные, достаточно безопасными и способствовали их широкому распространению у пациентов от периода новорожденности до глубокой старости. Благодаря этому прогрессу стали оперировать больных, ранее считавшихся incurabiles, т. е. хирургия значительно расширила свой диапазон и оказала значительное влияние на увеличение средней продолжительности жизни людей в XX веке.

Операции на брюшной полости остаются очень распространенными, количество их велико, и, несмотря на широкое внедрение эндоскопической техники, количество осложнений в виде спаечной кишечной непроходимости продолжает оставаться высоким во всех возрастных группах. Спаечная болезнь может развиваться в любом возрасте. Спаечный процесс в брюшной полости после оперативных вмешательств развивается у 20–80% больных. Из них в 2–8% случаев впоследствии развивается спаечная болезнь с характерными признаками [1, 2, 3, 4]. Для борьбы с этим страшным недугом существуют и тиражируются стандартные операции – это висцеролиз (освобождение кишки от сдавления спайками) (рис. 1) и укладка тонкой кишки по Ноблю в виде радиаторной батареи (рис. 2). Эти способы операции давно и прочно являются «золотым стандартом» в хирургии спаечной болезни, однако они не гарантируют пациента от рецидива кишечной непроходимости.

Поскольку сам спаечный процесс имеет прогрессирующее течение, то эта операция часто является не последней. Спаечная болезнь страшна как битва с мифическим драконом: отсекаешь одну «голову» – спайку, а вместо неё вырастают ещё 2–3. Тот же самый спаечный процесс, который привел к кишечной непроходимости, продолжается после операции Нобля, и в областях изгиба кишки образуются так называемые «двустволки», частично или полностью нарушающие проходимость кишечника [1, 2, 3, 4].

Таким образом, тема борьбы со спаечной непроходимостью хирургическими или терапевтическими способами не теряет своей актуальности и ждет своего решения. Громадное количество литературных источников по этому вопросу подтверждает актуальность и нерешенность многих вопросов спаечной болезни. Наиболее полным руководством по спаечной болезни к настоящему времени остается труд профессора В.В. Плечева и соавторов, где на 748 страницах подробным образом изложены все современные взгляды на происхождение, клинику, диагностику и современные методы лечения. Там же освещены нерешенные вопросы.

Спаечной болезнью поражается в основном тонкая кишка, которая располагается в брюшной полости интраперитонеально. Спайки разрастаются между петлями кишки и затрагивают только брюшинный слой.

Операция Нобля (1937 г.) в своей технологии имеет 180-градусные перегибы кишки в процессе её укладки. Продолжение или усиление спаечного процесса в области перегиба способствует рецидиву заболевания.

После висцеролиза «вольная укладка», т. е. физиологическое распределение по брюшной полости, является одним из распространенных вариантов операции. Однако из-за отсутствия надежных способов терапевтического предотвращения спаечного процесса болезнь прогрессирует, и вновь нарушается пассаж пищи.

Таким образом, к настоящему времени нет надежного способа операции при спаечной кишечной непроходимости, что определяет возможность и необходимость для дальнейших разработок вариантов операций и консервативного лечения [1, 2, 3, 4].

Отдельно следует отметить, что спаечный процесс развивается как следствие перитонита, где степень повреждения брюшинного покрова зависит от распространенности и стадии

воспаления брюшины. Для профилактики спаечного процесса при перитоните особенно важно наладить раннюю активную перистальтику кишечника. Борьба с парезом кишечника является базовым лечебным мероприятием и определяет прогноз в успехе лечения.

Теоретические основы и практические наблюдения показывают, что спайки образуются на местах повреждения брюшины. Здоровый мезотелий препятствует слипанию петель кишки, а небольшое физиологическое количество жидкости в брюшной полости снижает трение при перистальтике кишечника. Исходя из этих положений, были предложены многочисленные способы предотвращения спайкообразования: послеоперационное внутрибрюшинное введение растворов гормонов, декстранов – кровезаменителей для в/венного введения, в последнее время использовали мезогель. Ни один из этих вариантов не оправдал возлагаемых надежд.

Мы предлагаем изменить хирургическую концепцию следующим образом. Нашими пациентами могут быть больные, у которых уже состоялись 1–2–3 операции по поводу спаечной болезни.

Техника операции

Лапаротомия и висцеролиз – обязательные элементы вмешательства. Далее пересекаем тонкую кишку посередине и подтягиваем приводящий конец к подвздошной кишке, а отводящий – к Трейцевой связке. Выполняем анастомозирование конец-в-бок или бок-в-бок с обеих сторон. Рассекаем париетальную брюшину и «прячем» анастомозы и часть кишки в забрюшинную клетчатку. Укладывая обе части кишки параллельно, желательнo дугами без резких перегибов, выполняем ещё 2–3–4 анастомоза «бок-в-бок», по возможности тоже погружая их в забрюшинное пространство. Таким образом мы создаем искусственное удвоение кишки с возможными перетоками химуса из одной части в другую, а также одновременное заполнение всех отделов, при этом мы сохраняем общую площадь всасывания (рис. 3).

Известны случаи, когда спаечный плотный конгломерат, состоящий из тонкой кишки, невозможно расправить из-за очень плотных хрящевидных спаек. В таких случаях накладывают обходной тонко-тонкокишечный анастомоз (рис. 4). Однако оставление такого конгломерата в брюшной полости чревато осложнениями в виде стимуляции спаечного процесса или же развитием застойных гнилостных процессов внутри просвета больной, не дренирующейся кишки.

Мы предлагаем убирать вышеописанный конгломерат в пределах, если он включает в себя не более 50% длины тонкой кишки, и заканчивать операцию вышеописанным физиологическим изоперистальтическим удвоением по длине тонкой кишки.

Формула изобретения

Способ операции при спаечной тонкокишечной непроходимости, включающий висцеролиз с восстановлением проходимости кишки и возможным обходом или удалением недоступных для восстановления участков, отличающийся тем, что заключительным этапом является продольное изоперистальтическое удвоение тонкой кишки с дополнительными анастомозами для предотвращения рецидива непроходимости и сохранения площади всасывания-пищеварения.

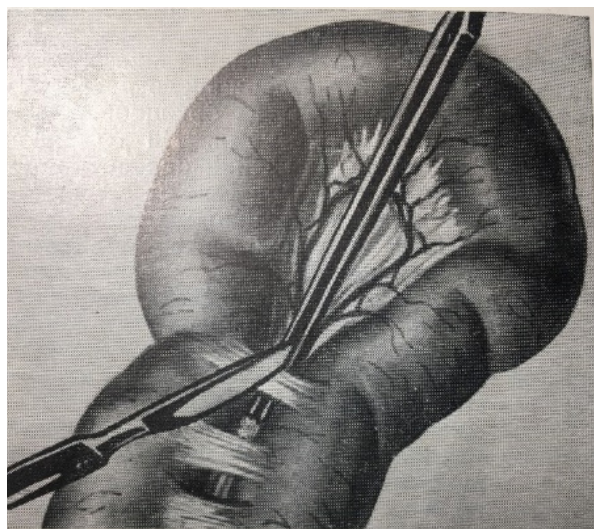


Рис. 1. Этап висцеролиза – рассечение спаек

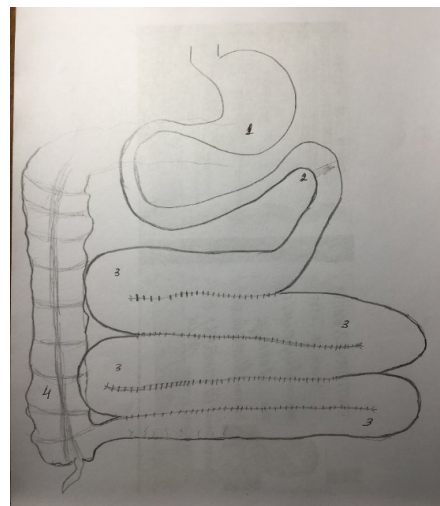


Рис. 2. Схема операции Нобля. 1 – желудок; 2 – начало тонкой кишки; 3 – петли тонкой кишки, уложенные по Ноблю, фиксированные швами; 4 – слепая и восходящая толстая кишка

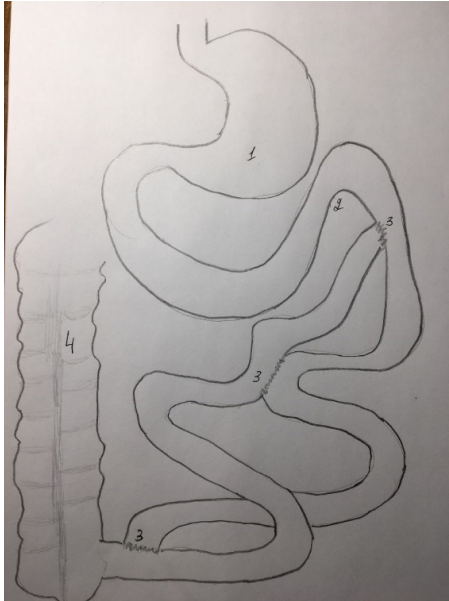


Рис. 3. Схема предлагаемого способа операции: изоперистальтическое удвоение тонкой кишки. 1 – желудок; 2 – начало тонкой кишки; 3 – тонко-тонкокишечный анастомоз; 4 – слепая и восходящая части толстой кишки

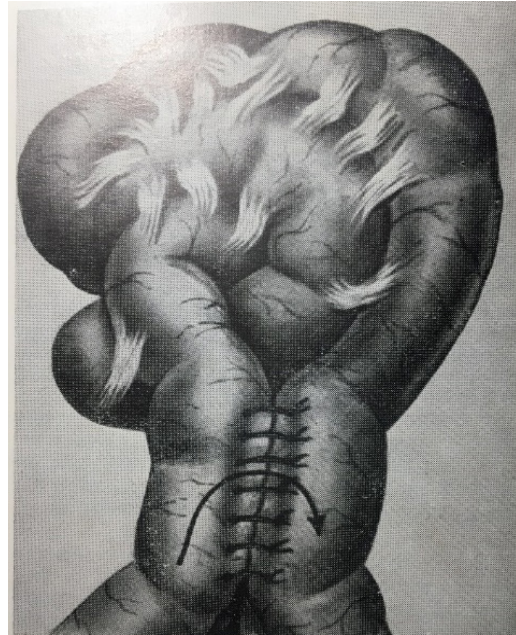


Рис. 4. Обходной анастомоз в случаях, когда невозможно освободить кишку от спаек

С учетом вышеизложенного мы провели серию экспериментальных операций на крысах. Оперировано 7 крыс весом 300–350 грамм под внутрибрюшинным наркозом нембуталом натрия. Сразу после лапаротомии добавляли анестезию новокаином 0,25% в брыжейку тонкой кишки. Тонкую кишку пересекали в середине. Отводящий конец кишки подвели к переходу 12-перстной кишки в тонкую, и выполняли анастомоз бок-в-бок. Диаметр кишки у крысы 4–5 мм, поэтому применяли нить 6/0 пролен или ПДС. Аналогичным образом приводящий конец кишки подвели к илеоцекальному переходу и формировали анастомоз бок-в-бок. Из 7 оперированных выжило 3. Причины смерти в отработке анестезии и технике операций, а также в послеоперационном наблюдении животных. В одном случае наблюдали обширное нагноение области доступа.

Применительно к клинической практике на человеке со спаечной болезнью необходимо, согласно клинической ситуации, наложить ещё 2–3 анастомоза бок-в-бок и дугообразно, без перегибов, разложить петли по брюшной полости для профилактики вероятной непроходимости. В случаях непроходимости по одному участку кишки химус продолжит направленное движение по-другому, без потери общей площади всасывания.

Полезной манипуляцией будет погружение – укрытие верхнего и нижнего анастомозов, как имеющих ключевое значение в проходимости кишки, в забрюшинную клетчатку под париетальную брюшину. В жировой клетчатке рубцовые процессы происходят значительно медленнее.

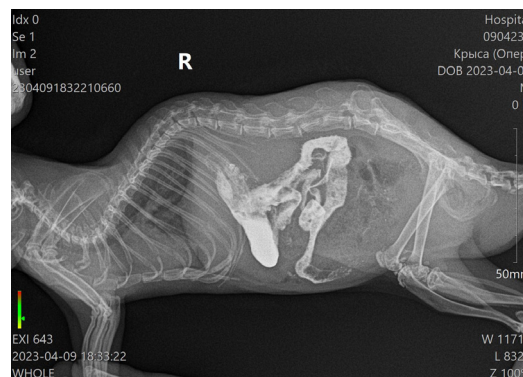

Рис. 5. Пассаж контрастного вещества у оперированной крысы. Наблюдается раздвоение потоков в области верхнего анастомоза



Выводы:

1. В эксперименте показано, что изоперистальтическое удвоение тонкой кишки, как вариант операции, не наносит вреда пищеварению животного.
2. Тиражирование способа в клинической практике поможет хирургам в борьбе с рецидивными формами спаечной болезни.

Литература/References

1. Плечев В.В., Латыпов Р.З., Тимербулатов В.М. Хирургия спаечной болезни брюшины. Руководство. – Уфа: Башкортостан, 2015. – 748 с.
2. Сопуев А.А., Ормонов М.К., Кудаяров Э.Э., Мамбетов А.К., Ибраев Д.Ш., Джайнаков А.Ж. Некоторые современные представления о послеоперационном спаечном процессе в брюшной полости. Кыргызская государственная медицинская академия. Национальный хирургический центр. // Научное обозрение. Медицинские науки. – 2020. – № 3. – С. 21–28.
3. В.А. Самарцев, В.А. Гаврилов, Б.С. Пушкарев, А.А. Паршаков, М.П. Кузнецова, М.В. Кузнецова. Спаечная болезнь брюшной полости: состояние проблемы и современные методы профилактики. Пермский государственный медицинский университет им. академика Е.А. Вагнера, Россия. Пермский медицинский журнал, 2019, т. XXXVI, № 3. – С. 72–90.
4. 80 лекций по хирургии / В.С. Савельев, А.И. Кириенко. Спаечная болезнь брюшины. – 2008, М.: Литтерра, 910 с. – С. 456.

MODERN ENDOSCOPIC TECHNOLOGIES IN THE COMPLEX TREATMENT OF ACUTE PLEURAL EMPYEMA IN CHILDREN

O.T. Ollabergenov, F.T. Baratov

Tashkent Pediatric Medical Institute, Tashkent, Republic of Uzbekistan

Relevance. Acute pleural empyema in children is a severe purulent-inflammatory lung disease that occurs in the context of complicated destructive pneumonia.

Study objective. To improve surgical treatment outcomes for acute pleural empyema in children through the introduction of modern endoscopic technologies.

Materials and methods. From 2017 to 2024, 126 children aged 1 to 17 years with acute pleural empyema were examined and treated at the TashPMI Pediatric Surgery Clinic. The primary diagnostic methods for establishing the diagnosis of acute pleural empyema and the clinical stage of the disease were chest radiography, transthoracic scanning, CT, bronchoscopy, clinical laboratory testing, and bacteriological examination of bronchial and pleural effusion.

Results. For the purpose of conducting the study, our patients were divided into two comparative groups. The first control group consisted of 61 (48,4%) patients, the second main group – 65 (51,6%) patients. The results of treatment of patients of the first control group (61 observations) showed that the effectiveness of puncture-drainage interventions was noted in 26 (42,6%) patients, however, in the remaining 35 (57,4%) patients of the control group, performing puncture-drainage interventions alone was not only ineffective, but also insufficient. Additionally, performed sanitation bronchoscopies in 28 (45,9%) patients contributed to aspiration of pathological contents from the lobar and segmental bronchi, in 7 (11,5%) observations in children of the control group, unsatisfactory treatment results were noted. In 33 (50,8%) patients of the second main group (65 observations), delayed (late) video-assisted thoracoscopic sanitation of the pleural cavity was performed; primary video-assisted thoracoscopic surgery was performed in 31 (47,7%) observations. Of the 65 patients in the main group, bronchoscopic sanitation to eliminate bronchial conduction disorders concluded the surgical intervention in 62 (95,4%) cases.

Conclusions. Thus, it is important to note that endoscopic surgical interventions in children are characterized by high precision, minimal invasiveness, minimal blood loss, and a low rate of intraoperative and postoperative complications.

Keywords: *children, acute pleural empyema, bronchoscopy with short-term bronchial occlusion, video-assisted thoracoscopic pleural sanitation.*

Introduction. Acute pleural empyema in children is a severe purulent-inflammatory lung disease that occurs against the background of complicated destructive pneumonia. Determining the indications, choosing tactics and sequence of various methods of surgical treatment of acute pleural empyema in children is a pressing issue. Despite the many existing treatment methods for acute pleural empyema, the results in the immediate and long-term follow-up periods remain disappointing. In most cases, the reasons for unsatisfactory treatment results are the unjustified choice of the method and technique of surgical intervention. Traditional puncture-drainage interventions with long-term conservative therapy for acute pleural empyema in children can currently only be effective at the onset of the disease. In purulent-fibrinous and fibrin organization stages, puncture treatment methods in most cases do not provide a significant positive effect, this is due to the polyvalent resistance of microorganisms and their aggressiveness. In the presence of negative dynamics and the lack of effect from long-term conservative treatment, in case of worsening manifestations of respiratory failure due to chronic purulent intoxication and formation of abscesses, sanitation of the pleural cavity is indicated, pneumolysis or decortication of the lung. Due to the increasing resistance of microflora, the structure of the causes of acute pleural empyema has changed, which created certain preconditions for revising treatment tactics, as new opportunities emerged in the treatment of this pathology using modern minimally invasive endoscopic treatment methods [1, 5, 7, 8, 9, 11, 12, 13].

The introduction of modern endoscopic technologies into clinical pediatric surgery has enabled the use of effective bronchoscopic and videothoracoscopic debridement methods in the treatment of acute pleural empyema in its early stages. This, in turn, has allowed for the rapid resolution of the pathological process during the acute period of pleural empyema, as well as the prevention of a protracted course of the disease and the avoidance of severe pulmonary-pleural complications. Consequently, the early use of videothoracoscopic interventions in this patient population is more

effective, as it prevents the transition of acute pleural empyema into a chronic form, leading to a significant improvement in the results of surgical treatment. Currently, the indications for the use of minimally invasive endoscopic interventions in purulent-inflammatory diseases of the lungs and pleura are constantly expanding; these methods serve as a worthy alternative to traditional surgery. At the same time, it is necessary to improve therapeutic measures aimed at addressing all stages of the etiopathogenesis of the destructive process that leads to acute pleural empyema in children [2, 3, 4, 6, 10, 14].

Purpose of the study – to improve the results of surgical treatment of acute pleural empyema in children through the implementation of modern endoscopic technologies. **Research materials and methods.** From 2017 to 2024, 126 children aged 1 to 17 years with acute pleural empyema underwent inpatient examination and treatment at the pediatric surgery clinic of TashPMI.

The main diagnostic methods for establishing the diagnosis of acute pleural empyema and the clinical stage of the disease were chest X-ray, transthoracic scanning, MSCT, bronchoscopy, and clinical and laboratory studies, as well as bacteriological examination of discharge from the bronchi and pleural cavity.

Study results. To conduct randomized studies over a long period and compare the effectiveness of the surgical treatment provided, our patients were divided into two comparable groups. The first control group consisted of 61 (48.4%) patients who underwent traditional surgical interventions such as: puncture and drainage of the pleural cavity; when necessary, traditional thoracotomy with sanation bronchoscopy was performed. The second main group consisted of 65 (51.6%) patients who underwent minimally invasive interventions, which included videothoracoscopic operations with the simultaneous performance of sanation bronchoscopy and broncho-occlusion.

The treatment results for patients in the first control group (61 observations) showed that the effectiveness of puncture-drainage interventions was noted in 26 (42.6%) patients and consisted of the regression of the purulent-inflammatory process in the lung and pleural cavity, improvement in respiratory function, and normalization of cardiovascular function. A reduction in chest pain indicated a significant decrease in irritation of the parietal pleura and a reduction in interstitial edema against the background of ongoing anti-inflammatory treatment. Also, the mechanism of earlier relief of pleural pain and the favorable course of the inflammatory process in these patients with acute pleural empyema was associated with an anti-exudative effect. The disappearance of the auscultatory picture of acute pleural empyema characterized the resolution of inflammatory processes in the pleura and the relief of the inflammatory process as a whole against the background of stimulated interstitial drainage, which was regarded as a good treatment result.

However, in the remaining 35 (57.4%) patients of the control group, the performance of only puncture-drainage interventions proved to be not only ineffective but also insufficient, which manifested in the progression of the purulent-inflammatory process in the bronchi and the absence of full lung aeration due to its collapse on the affected side. Additionally performed sanation bronchoscopies in 28 (45.9%) patients contributed to the aspiration of pathological contents from the lobar and segmental bronchi, as well as the adequate performance of selective endobronchial lavage, which was regarded as a satisfactory treatment result. In 7 (11.5%) observations among children of the control group, unsatisfactory treatment results were noted, despite the differentiated approach in the application of the aforementioned therapeutic tactics. This depended on the timing of the patients' admission to our clinic, as well as the adequacy of drainage and sanation of the purulent encapsulated cavity, which became the cause of a protracted purulent-inflammatory process with a transition to fibrinothorax. Multispiral computed tomography with three-dimensional (3D) reconstruction

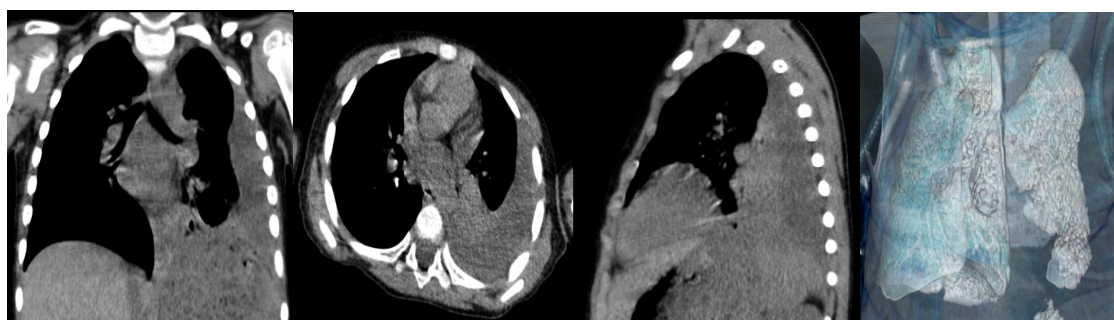


Fig. 1. MSCT. Encapsulated purulent adhesions in the pleural cavity

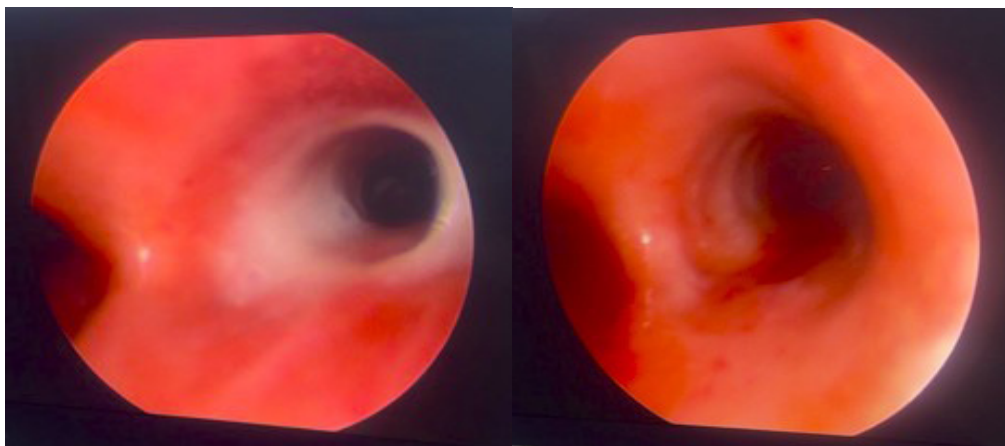


Fig. 2. Effectiveness of sanitizing bronchoscopy in acute pleural empyema (before and after its performance)

performed in these patients allowed us to identify undrained encapsulated purulent foci in the pleural cavity with multiple fibrous strands, as well as separation and thickening of the pleural layers, which prevented lung expansion (fig. 1).

In connection with this, after preoperative preparation, these 7 patients of the control group underwent a more technically complex operation – open thoracotomic debridement of the pleural cavity, which in 3 cases was performed along with lung decortication. Lung decortication was performed in stages and was accompanied by the dissection of fibrous adhesions, followed by pneumolysis or pleurectomy; the operation was completed with thorough hemostasis, debridement of the pleural cavity, and restoration of lung airtightness.

Treatment of patients in the second main group (65 observations) with acute pleural empyema was based on performing endoscopic and video-assisted thoracoscopic interventions. In 33 (50.8%) observations, patients underwent delayed (late) video-thoracoscopic sanitization of the pleural cavity due to the ineffectiveness of puncture-drainage interventions. Early primary video-thoracoscopic surgical intervention was performed in 31 (47.7%) observations in patients in the purulent-fibrinous stage and the stage of fibrin organization. However, in 1 (1.5%) observation of a patient in the main group, due to the ineffectiveness of the above-mentioned interventions, a forced measure was the performance of open thoracotomic sanitization of the pleural cavity. It should be noted that in 62 (95.4%) cases of the 65 patients in the main group, the completion of surgical interventions was the performance of bronchoscopic sanitization to eliminate bronchial patency disorders. This factor is an important task in the complex treatment of acute pleural empyema in children, as impaired bronchial patency leads to respiratory failure and atelectasis of the affected lung lobes. Active endoscopic sanitization of the tracheobronchial tree had a positive effect on the course of the purulent-destructive process in the lung, allowing for its expansion and an increase in the volume of atelectatic pa-

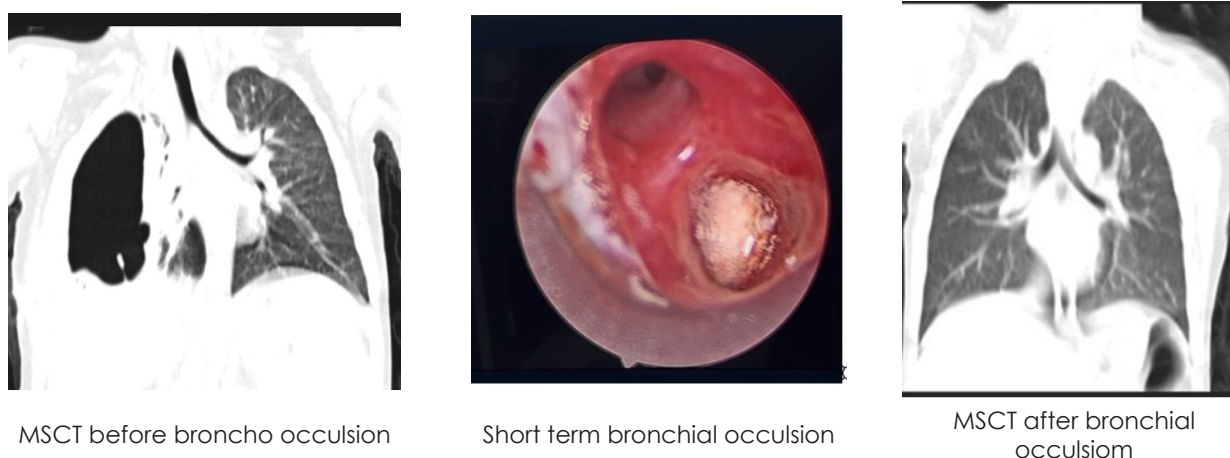


Fig. 3. Short term bronchial occlusion

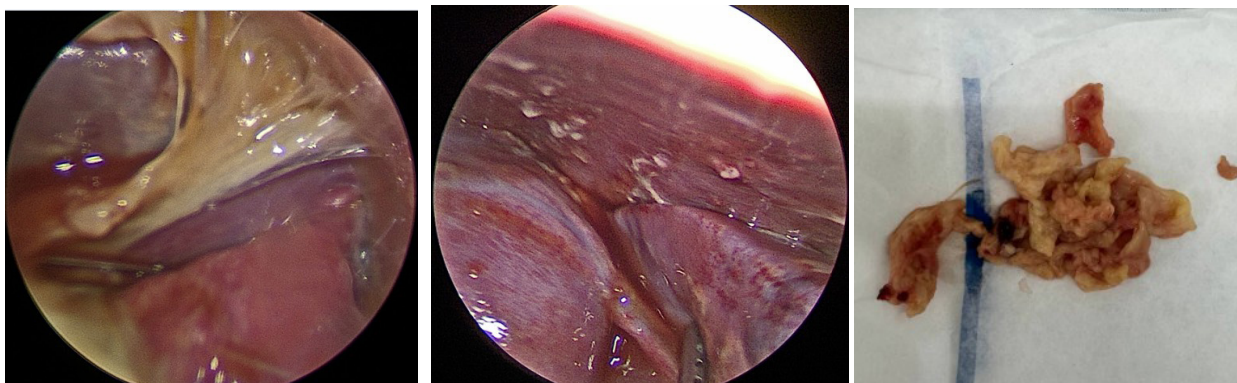


Fig. 4. Fibrin deposits removed videothoroscopically from the pleural cavity (debridements)

renchyma, as well as preventing bronchogenic dissemination of purulent infection. This was important considering that purulent endobronchitis, often encountered in acute pleural empyema, contributes to the progression of the destructive process in the lung. The effectiveness of such tactics was evaluated according to the following main criteria: the elimination of bronchial obstruction and the restoration of the ventilation-respiratory function of the lungs, which were noted during the performed sanitizing bronchoscopy (fig. 2).

It should be noted that therapeutic sanitizing bronchoscopy, which was performed in 62 (95,4%) observations, proved to be effective in 46 patients. In 16 observations, a single sanitizing bronchoscopy proved insufficient for the complete sanitization of the tracheobronchial tree. In this regard, in 14 observations it was performed twice, and in 2 cases sanitizing bronchoscopy was performed 3 times. All repeated sanitizing bronchoscopies were performed in 16 patients with the purulent-fibrinous stage and the stage of fibrin organization of acute pleural empyema, as the restoration of lung aeration in these patients was not in full volume.

In 11 (16,9%) patients of the main group with a functioning bronchial fistula, short-term bronchial occlusion was performed. A sterile pressed microporous dry "Merocel" sponge was used as an obturator, which was cut to the size of the fistula and tightly inserted into the bronchial lumen. The effectiveness of short-term bronchial occlusion was manifested by the cessation of bronchial discharge into the pleural cavity and a significant reduction in the phenomena of respiratory failure. In all cases of short-term bronchial occlusion, patients underwent complex conservative treatment with the prescription of anti-inflammatory and symptomatic therapy (fig. 3).

Videothoroscopic interventions were performed for the purpose of comprehensive and targeted local impact on microbial flora, cleansing foci of pulmonary destruction of purulent-necrotic tissues, as well as fibrin deposits and encapsulated purulent cavities in the pleural cavity (fig. 4).

This significantly contributed to the prevention of the development of a massive adhesion process in the pleural cavity with the transition of acute pleural empyema into a chronic form of the disease. Also, if necessary, videothoracoscopy allowed us to perform pneumolysis or lung decortication for its full aeration and sanitation of the pleural cavity. The duration of the videothoroscopic intervention averaged from 40 to 55 minutes; blood loss during the intervention did not exceed 10–25 ml. After completion of the videothoroscopic intervention, therapeutic bronchoscopy was performed in all cases.

After the videothoroscopic interventions, all patients remained in the intensive care unit for the first 24 hours and were then transferred to the ward. The average length of stay was 12/pm² days, after which patients were discharged from the hospital to continue treatment at their place of residence. There were no complications during the video-endosurgical operations in our observations; in the postoperative period, in 2 cases on the 5th and 6th days after surgery during the removal of the drainage tube from the pleural cavity, pneumothorax occurred, which was eliminated by repeated drainage of the pleural cavity. In the postoperative period, all patients received conservative therapy. The ongoing complex conservative therapy and videothoroscopic sanitation of the pleural cavity were aimed at stimulating reparative processes and the immune forces of the child's body, and targeted local impact on the microbial flora. Their combined use for the treatment of acute pleural empyema allowed us to prevent more severe complications and the transition of the disease into a chronic form.

Literature

1. Vakulich D.S., Karpitsky A.S., Shestyuk A.M. Possibilities for improving treatment results in patients with chronic pleural empyema against the background of bronchopleural fistulas // *Journal of the Grodno State Medical University*. – 2024. – Vol. 22. – No. 2. – pp. 147–153.
2. Korymasov E.A., Shablonsky P.K., Lishchenko V.V. et al. Pleural empyema: clinical recommendations [Electronic resource] // *Russian Society of Surgeons, Association of Thoracic Surgeons of Russia*. – Moscow, 2024.
3. Kryuchkova T.A., Yushinova A.A., Eremeeva N.V., Rubanova L.E. Pleural empyema in a two-year-old child: a clinical case from practice // *Scientific Reports. Medicine Series. Pharmacy*. – 2016. – No. 5 (226). – Issue 33. – P. 200–206.
4. Lesina O.N., Baranova I.P., Golovina N.V., Svistunova N.B., Kondratyuk N.L. Predictors of severity of community-acquired pneumonia in children and the effectiveness of vaccination prevention: a retrospective study // *Pharmateka*. – 2019. – Vol. 26. – No. 1. – pp. 49–55.
5. Mykyev K.M., Kochkunov D.S. Acute bacterial destruction of the lungs in children // *Methodological recommendations*. Bishkek: KRSU. – 2015. – 30 p.
6. Uglonov I.M. Improvement of methods of surgical treatment of acute complicated forms of bacterial destruction of the lungs in children: Abstract of the dissertation ... Candidate of Medical Sciences. – Tashkent. – 2022.
7. Almaramhy H.H., Allama A.M. Indicators for surgical intervention in thoracic empyema in children // *Saudi Med J*. – 2015. – Vol. 36. – No. 9. – P. 1061–1066.
8. Benedictis F.M., Azzari C., Bernardi F. Pleural infection, necrotizing pneumonia and lung abscess // *Paediatric Respiratory Medicine*. – 1st Edition. Hermes. – 2013. – pp. 258–266.
9. Chuliev M., Uglonov I., Narbaev T. et al. Temporary Bronchial Occlusion in Fistulous Forms of Bacterial Lung Destruction in Children // *Prog Asp in Pediatric & Neonat 1 (1)* – 2018. PAPN.
10. Griffith D., Boal M., Rogers T. Evolution on practice in the management of parapneumonic effusion and empyema in children // *Journal of Pediatric Surgery*. – 2018. – Vol. 53. – pp. 644–646.
11. Ho Y.L., Jamaluddin M.F., Krishinan S. et al. Paediatric empyema thoracis: roles and outcomes of surgical intervention in advanced disease // *Int J Respir Pulm Med*. – 2020 (7). – P. 126.
12. Mohajerzadeh L., Lotfollahzadeh S., Vosoughi A. et al. Thoracotomy versus video-assisted thoracoscopy in pediatric empyema // *Korean J Thorac Cardiovasc Surg*. – 2019 (52) – pp.125–130.
13. Pacilli M., Nataraja R.M. Management of pediatric empyema by video-assisted thoracoscopic surgery (VATS) versus chest drain with fibrinolysis: systematic review and meta-analysis // *Paediatr Respir Rev*. – 2019; (30). – pp. 42–48.
14. Zuccatosta L., Piciucchi S., Martinello S., Sultani F., et al. Is there any role for medical thoracoscopy in the treatment of empyema in children? // *Clin Respir J*. 2023 Feb;17(2):105–108.

СОВРЕМЕННЫЕ ЭНДОСКОПИЧЕСКИЕ ТЕХНОЛОГИИ В КОМПЛЕКСНОМ ЛЕЧЕНИИ ОСТРОЙ ЭМПИЕМЫ ПЛЕВРЫ У ДЕТЕЙ

О.Т. Оллабергенов, Ф.Т. Баратов

Ташкентский педиатрический медицинский институт, Ташкент, Республика Узбекистан

MODERN ENDOSCOPIC TECHNOLOGIES IN COMPLEX TREATMENT OF ACUTE PLEURAL EMPYEMA IN CHILDREN

Ollabergenov O.T., Baratov F.T.

Tashkent Pediatric Medical Institute, Tashkent, Republic of Uzbekistan

Аннотация. Представлены результаты раннего применения бронхоскопической и видеоторакоскопической санации при лечении острой эмпиемы плевры у детей, которые способствовали эффективному разрешению патологического процесса и предотвращению затяжного течения заболевания с переходом в хроническую форму. Активная эндоскопическая санация трахеобронхиального дерева положительно влияет на течение гнойно-деструктивного процесса в лёгком, позволяя его распрямлению и увеличению объёма ателектазированной паренхимы, а также предотвращает бронхогенную диссеминацию гнойной инфекции. Однако при наличии функционирующего бронхиального свища необходимо проведение краткосрочной окклюзии бронха, которая способствует прекращению бронхиального сброса в плевральную полость и значительно уменьшает явления дыхательной недостаточности. Видеоторакоскопические вмешательства способствуют полноценному и целенаправленному местному воздействию на микробную флору, очищению очагов легочной деструкции от гнойно-некротических тканей, а также фибриновых налётов и осумкованных гнойных полостей в плевральной полости.

Ключевые слова: дети, острая эмпиема плевры, санационная бронхоскопия с краткосрочной окклюзией бронха, видеоторакоскопическая санация плевральной полости.

Abstract: The article presents the results of early use of bronchoscopic and videothoracoscopic sanitation in the treatment of acute pleural empyema in children, which allowed for effective resolution of the pathological process and prevention of protracted course of the disease with transition to a chronic form. Active endoscopic sanitation of the tracheobronchial tree has a positive effect on the course of the purulent-destructive process in the lung, allowing it to straighten and increase the volume of atelectatic parenchyma, and also prevents bronchogenic dissemination of purulent infection. However, in the presence of a functioning bronchial fistula, it is necessary to perform short-term bronchial occlusion, which allows the cessation of bronchial discharge into the pleural cavity and significantly reduces the symptoms of respiratory failure. Videothoracoscopic interventions allow for a complete and targeted local impact on the microbial flora, cleansing foci of pulmonary destruction from purulent-necrotic tissue, as well as fibrin deposits and encapsulated purulent cavities in the pleural cavity.

Key words: children, acute pleural empyema, sanation bronchoscopy with short-term bronchial occlusion, video-assisted thoracoscopic sanitation of the pleural cavity.

Актуальность проблемы. Острая эмпиема плевры у детей является тяжёлым гнойно-воспалительным заболеванием лёгких, которое проявляется на фоне осложнённого течения деструктивной пневмонии. Определение показаний, выбор тактики и последовательности проведения различных методов хирургического лечения острой эмпиемы плевры у детей является актуальной проблемой. Несмотря на множество существующих методов лечения острой эмпиемы плевры, неутешительными остаются результаты в ближайшем и отдалённом периодах наблюдений. В большинстве случаев причинами неудовлетворительных результатов лечения являются необоснованный выбор метода и способа хирургических вмешательств. Традиционные пунктирно-дренирующие вмешательства с длительной консервативной терапией при острой эмпиеме плевры у детей на сегодняшний день могут быть эффективными лишь в начале заболевания. При гнойно-фибринозной стадии и в стадии организации фибрина пункционные методы лечения в большинстве случаев не дают выраженного положительного эффекта, это связано с поливалентной устойчивостью микроорганизмов и их агрессивностью. При наличии отрицательной динамики, отсутствии эффекта от длительного консервативного лечения, усугублении проявлений дыхательной недостаточности вследствие хронической гнойной интоксикации и формирования абсцессов показаны санация плевральной полости, пневмолиз или декортикация легкого. В свя-

зи с ростом резистентности микрофлоры изменилась структура причин, вызывающих острую эмпиему плевры, что создало определённые предпосылки к пересмотру лечебной тактики, так как появились новые возможности в лечении данной патологии с применением современных малоинвазивных эндоскопических методов лечения [1, 5, 7, 8, 9, 11, 12, 13].

Внедрение современных эндоскопических технологий в клиническую практику детской хирургии позволило применить эффективные методы бронхоскопической и видеоторакоскопической санации при лечении острой эмпиемы плевры на ранних этапах её развития. Это, в свою очередь, способствовало быстрому разрешению патологического процесса в остром периоде эмпиемы плевры, а также предотвращению затяжного течения заболевания и предупреждению возникновения тяжёлых лёгочно-плевральных осложнений. В связи с этим раннее применение видеоторакоскопических вмешательств у этого контингента больных является более эффективным, так как это предотвращает переход острой эмпиемы плевры в хроническую, что позволяет значительно улучшить результаты хирургического лечения больных. В настоящее время показания к применению малоинвазивных эндоскопических вмешательств при гнойно-воспалительных заболеваниях лёгких и плевры постоянно расширяются, эти методы являются достойной альтернативой традиционной хирургии. Вместе с тем необходимо совершенствовать лечебные мероприятия, направленные на воздействие всех звеньев этиопатогенеза деструктивного процесса, которые приводят к острой эмпиеме плевры у детей [2, 3, 4, 6, 10, 14].

Цель исследования. Улучшение результатов хирургического лечения острой эмпиемы плевры у детей путём внедрения современных эндоскопических технологий.

Материал и методы исследования. В клинике детской хирургии ТашПМИ за период с 2017 по 2024 гг. на стационарном обследовании и лечении находилось 126 детей в возрасте от 1 года до 17 лет с острой эмпиемой плевры. Основными методами обследования для установления диагноза острой эмпиемы плевры и клинической стадии заболевания являлись обзорная рентгенография грудной клетки, трансторакального сканирования, МСКТ, бронхоскопия и клинко-лабораторные исследования, а также бактериологическое исследование выпота из бронхов и плевральной полости.

Результаты исследования. С целью проведения рандомизированных исследований в течение длительного времени и сравнения эффективности проведенного хирургического лечения наши больные были распределены на две сравниваемые группы. Первую контрольную группу составил 61 (48,4%) больной, которым выполнены традиционные хирургические вмешательства, такие как пункция и дренирование плевральной полости, при необходимости выполнялась традиционная торакотомия с санационной бронхоскопией. Вторую основную группу – 65 (51,6%) больных – составили пациенты, которым выполнялись малоинвазивные вмешательства, в перечень которых входило проведение видеоторакоскопических операций с одномоментным выполнением санационной бронхоскопии и бронхоокклюзии.

Результаты лечения пациентов первой контрольной группы (61 наблюдение) показали, что эффективность пункционно-дренирующих вмешательств, которая заключалась в регрессировании гнойно-воспалительного процесса в лёгком и плевральной полости, улучшении дыхательной и нормализации сердечно-сосудистой функций, отмечена у 26 (42,6%) больных. Уменьшение болей в грудной клетке свидетельствовало о значительном снижении раздражения париетальной плевры и уменьшении интерстициального отёка на фоне проводимого противовоспалительного лечения. Также механизм более раннего купирования плевральных болей и благоприятное течение воспалительного процесса у этих больных с острой эмпиемой плевры был связан с антиэкссудативным действием. Исчезновение аускультативной картины острой эмпиемы плевры характеризовало разрешение воспалительных процессов в плевре

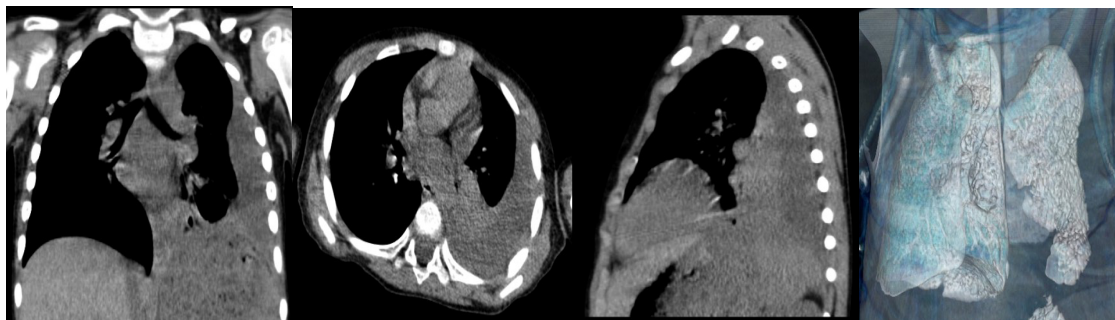


Рис. 1. МСКТ. Осумкованные гнойные сращения в плевральной полости.

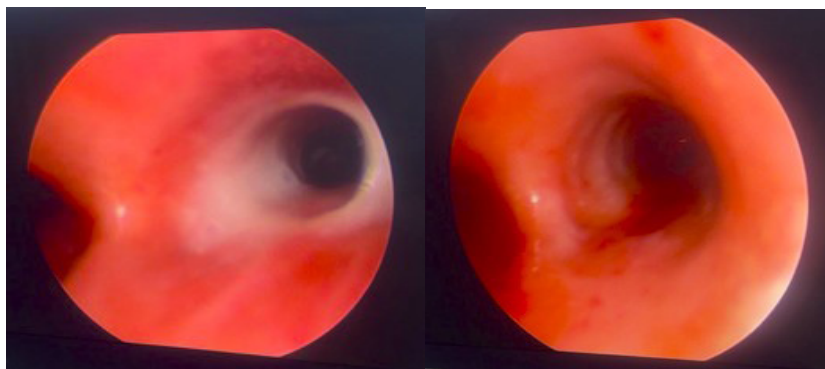
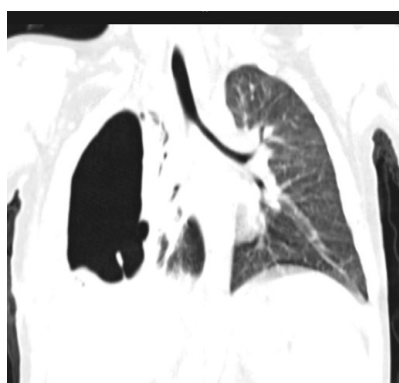

Рис. 2. Эффективность санационной бронхоскопии при острой эмпиеме плевры (до и после её проведения)

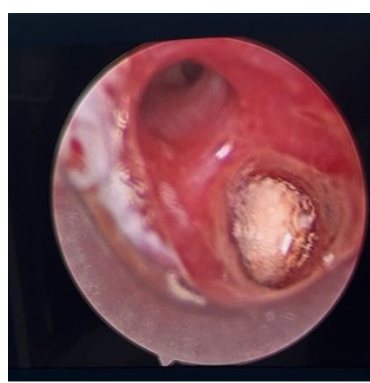
и купировании воспалительного процесса в целом на фоне стимуляции интерстициального дренажа, что было расценено как хороший результат лечения.

Однако у остальных 35 (57,4%) больных контрольной группы выполнение только лишь пункционно-дренирующих вмешательств оказалось не только малоэффективным, но и недостаточным, что проявлялось в прогрессировании явлений гнойно-воспалительного процесса в бронхах и отсутствием полноценной аэрации лёгкого из-за его коллабирования на стороне поражения. Дополнительно выполненные санационные бронхоскопии у 28 (45,9%) больных способствовали аспирации патологического содержимого из долевых и сегментарных бронхов, а также адекватному проведению селективного эндобронхиального лаважа, что было расценено как удовлетворительный результат лечения. В 7 (11,5%) наблюдениях у детей контрольной группы отмечены неудовлетворительные результаты лечения, несмотря на дифференцированный подход в применении вышеизложенной лечебной тактики. Это зависело от сроков поступления больных в нашу клинику, а также адекватности дренирования и санирования гнойной осумкованной полости, что стало причиной затяжного течения гнойно-воспалительного процесса с переходом в фибриноторакс. Проведенная у этих больных мультиспиральная компьютерная томография с трехмерной (3D) реконструкцией позволила нам выявить недренированные осумкованные гнойные очаги в плевральной полости с множественными фиброзными тяжами, а также расхождение и утолщение листков плевры, что препятствовало экспансии лёгкого (рис. 1).

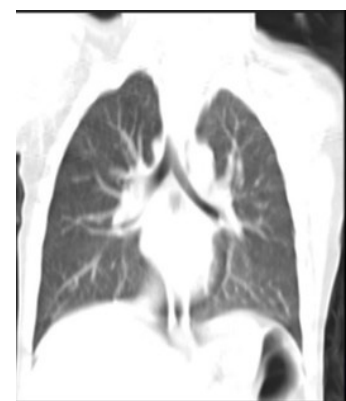В связи с этим 7 больным контрольной группы после проведения предоперационной подготовки была выполнена более сложная в техническом плане операция – открытая торакотомическая санация плевральной полости, которая в 3 случаях выполнена с проведением декортикации лёгкого. Декортикация лёгкого выполнялась поэтапно и сопровождалась рассечением шварт, после чего проводили пневмолиз или плеврэктомию, операцию завершали тщательным гемостазом, санацией плевральной полости и восстановлением герметичности лёгкого.



МСКТ
до бронхоокклюзии



Краткосрочная окклюзия бронха



МСКТ после
бронхоокклюзии

Рис. 3. Краткосрочная окклюзия бронха

Лечение пациентов второй основной группы (65 наблюдений) с острой эмпиемой плевры было основано на проведении эндоскопических и видеоассистированных торакоскопических вмешательствах. В 33 (50,8%) наблюдениях больным выполнена отсроченная (поздняя) видеоторакоскопическая санация плевральной полости из-за неэффективности пункционно-дренирующих вмешательств. Ранее первичное видеоторакоскопическое хирургическое вмешательство выполнено в 31 (47,7%) наблюдении у больных в гнойно-фибринозной стадии и стадии организации фибрина. Однако в 1 (1,5%) наблюдении у больного основной группы из-за неэффективности вышеизложенных вмешательств вынужденной мерой явилось выполнение открытой торакотомической санации плевральной полости. Необходимо отметить, что из 65 больных основной группы в 62 (95,4%) случаях завершением хирургических вмешательств являлось проведение бронхоскопической санации для устранения нарушений бронхиальной проводимости. Этот фактор является важной задачей в комплексном лечении острой эмпиемы плевры у детей, так как нарушение бронхиальной проводимости приводит к дыхательной недостаточности и ателектазу поражённых долей лёгкого. Активная эндоскопическая санация трахеобронхиального дерева положительно влияла на течение гнойно-деструктивного процесса в лёгком, позволяя его расправлению и увеличению объёма ателектазированной паренхимы, а также предотвращало бронхогенную диссеминацию гнойной инфекции. Это было важно с учётом того, что гнойный эндобронхит, часто встречаемый при острой эмпиеме плевры, способствует прогрессированию деструктивного процесса в лёгком. Эффективность такой тактики оценивалась по следующим основным признакам – это устранение бронхиальной обструкции и восстановление вентиляционно-респираторной функции лёгких, которые отмечены при выполненной санационной бронхоскопии (рис. 2).

Необходимо отметить, что лечебная санационная бронхоскопия, которая была выполнена в 62 (95,4%) наблюдениях, оказалась эффективной у 46 больных. В 16 наблюдениях однократная санационная бронхоскопия оказалась недостаточной для полной санации трахеобронхиального дерева, в связи с чем в 14 наблюдениях она выполнена дважды, а в 2 случаях – 3 раза. Все повторные санационные бронхоскопии выполнены у 16 больных с гнойно-фибринозной стадией и стадией организации фибрина острой эмпиемы плевры, так как у этих больных восстановление аэрации лёгкого было не в полном объёме.

У 11 (16,9%) больных основной группы при функционирующем бронхиальном свище выполнена краткосрочная окклюзия бронха. В качестве obturatora использовали стерильную прессированную микропористую сухую губку «Merocel», которую вырезали по размеру свища и плотно вставляли в просвет бронха. Эффективность краткосрочной окклюзии бронха проявлялась прекращением бронхиального сброса в плевральную полость и значительным уменьшением явлений дыхательной недостаточности. Во всех случаях выполнения краткосрочной окклюзии бронха больным проводилось комплексное консервативное лечение с назначением противовоспалительной и симптоматической терапией (рис. 3).

Видеоторакоскопические вмешательства выполнялись с целью полноценного и целенаправленного местного воздействия на микробную флору, очищения очагов легочной деструкции от гнойно-некротических тканей, а также фибриновых налётов и осумкованных гнойных полостей в плевральной полости (рис. 4).

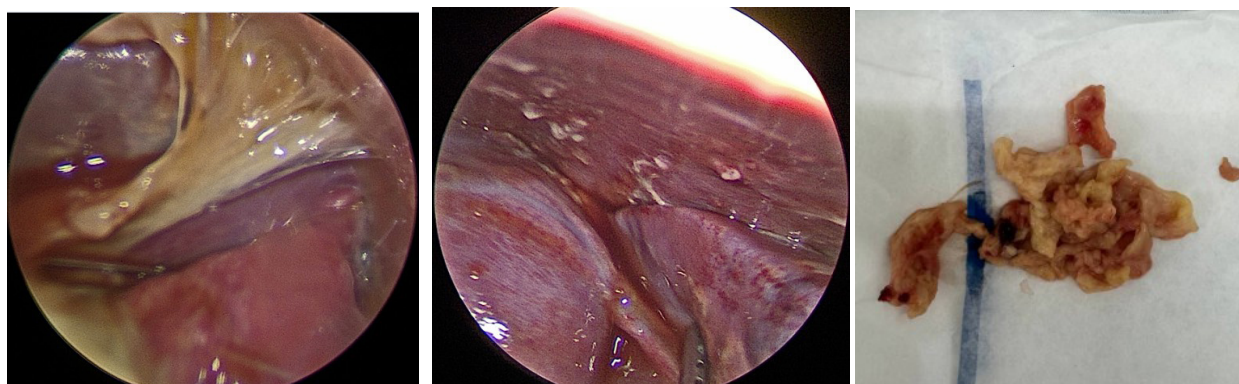


Рис. 4. Видеоторакоскопически удалённые фибриновые наложения из плевральной полости (дебридмент)

Это в значительной степени способствовало предотвращению развития массивного спаечного процесса в плевральной полости с переходом острой эмпиемы плевры в хроническую форму заболевания. Также при необходимости видеоторакоскопия способствовала в проведении пневмолиза или декорткации лёгкого для полноценной его аэрации и санации плевральной полости. Длительность видеоторакоскопического вмешательства в среднем составляла от 40 до 55 минут, кровопотеря во время вмешательства не превышала 10–25 мл. После завершения видеоторакоскопического вмешательства во всех случаях выполнялась санационная бронхоскопия.

После проведенных видеоторакоскопических вмешательств все больные находились в реанимационном отделении в течение первых суток, а затем переводились в отделение. Среднее пребывание койко-дней составило 122 суток, после чего больных выписывали из стационара для продолжения лечения по месту жительства. Осложнений при выполнении видеоэндохирургических операций в наших наблюдениях не было, в послеоперационном периоде в 2 случаях на 5 и 6 сутки после операции при удалении дренажной трубки из плевральной полости возник пневмоторакс, который был устранен повторным дренированием плевральной полости. В послеоперационном периоде всем больным проводилась консервативная терапия. Проводимая комплексная консервативная терапия и видеоторакоскопическая санация плевральной полости были направлены на стимуляцию репаративных процессов и иммунных сил детского организма, целенаправленного местного воздействия на микробную флору. Совокупность их использования для лечения острой эмпиемы плевры позволила нам в профилактике более тяжёлых осложнений и перехода заболевания в хроническую форму.

Таким образом, необходимо отметить, что эндохирургические методы оперативных вмешательств у детей характеризуются высокой точностью, минимальной инвазивностью, незначительной кровопотерей и низким процентом интраоперационных и послеоперационных осложнений. Переход на конверсию при проведении эндохирургических вмешательств у детей с лёгочно-плевральными осложнениями очень минимален и может быть обусловлен только лишь при высокой интенсивности кровотечения при техническом повреждении лёгкого или магистрального сосуда.

Литература/References

1. Вакулич Д.С., Карпицкий А.С., Шестюк А.М. Возможности улучшения результатов лечения у пациентов с хронической эмпиемой плевры на фоне бронхоплевральных свищей // Журнал Гродненского государственного медицинского университета. – 2024. – Т. 22, № 2. – С. 147–153.
2. Корымасов Е.А., Шаблонский П.К., Лищенко В.В. и др. Эмпиема плевры: клинические рекомендации [Электронный ресурс] // Российское общество хирургов, Ассоциация торакальных хирургов России. – М., 2024.
3. Крючкова Т.А., Юшинова А.А., Еремеева Н.В., Рубанова Л.Е. Эмпиема плевры у ребёнка двух лет: клинический случай из практики // Научные ведомости. Серия: Медицина. Фармация. – 2016, № 5 (226). – Выпуск 33. – С. 200–206.
4. Лесина О.Н., Баранова И.П., Головина Н.В., Свистунова Н.В., Кондратюк Н.А. Предикторы тяжести внебольничных пневмоний у детей и эффективность вакцинопрофилактики: ретроспективное исследование // Фарматека, 2019. – Т. 26, № 1. – С. 49–55.
5. Мыкыев К.М., Кочкунов Д.С. Острые бактериальные деструкции легких у детей // Методические рекомендации. – Бишкек: КРСУ, 2015. – 30 с.
6. Углонов И.М. Совершенствование методов хирургического лечения острых осложнённых форм бактериальной деструкции лёгких у детей: Автореф. дис. ... канд. мед. наук. – Ташкент, 2022.
7. Almaramhy H.H., Allama A.M. Indicators for surgical intervention in thoracic empyema in children // Saudi Med J. – 2015. – Vol.36. – No. 9. – pp. 1061–1066.
8. Benedictis F.M., Azzari C., Bernardi F. Pleural infection, necrotizing pneumonia and lung abscess // Paediatric Respiratory Medicine. – 1st Edition. Hermes. – 2013. – pp. 258–266.
9. Chuliev M., Uglonov I., Narbaev T. et al. Temporary Bronchial Occlusion in Fistulous Forms of Bacterial Lung Destruction in Children // Prog Asp in Pediatric & Neonat 1 (1) – 2018. PAPN.
10. Griffith D., Boal M., Rogers T. Evolution on practice in the management of parapneumonic effusion and empyema in children // Journal of Pediatric Surgery. – 2018. – Vol.53. – P: 644–646.
11. Ho Y.L., Jamaluddin M.F., Krishnan S. et al. Paediatric empyema thoracis: roles and outcomes of surgical intervention in advanced disease // Int J Respir Pulm Med. – 2020. (7). – P. 126.
12. Mohajezadeh L., Loffollahzadeh S., Vosoughi A. et al. Thoracotomy versus video-assisted thoracoscopy in pediatric empyema // Korean J Thorac Cardiovasc Surg. – 2019 (52) – pp. 125–130.
13. Pacilli M., Nataraja R.M. Management of pediatric empyema by video-assisted thoracoscopic surgery (VATS) versus chest drain with fibrinolysis: systematic review and meta-analysis // Paediatr Respir Rev. – 2019; (30). – pp. 42–48.
14. Zuccatosta L., Piciucchi S., Martinello S., Sultani F., et al. Is there any role for medical thoracoscopy in the treatment of empyema in children? // Clin Respir J. 2023 Feb;17(2):105-108.

MODERN HEALTH-SAVING TECHNOLOGIES USED IN PRESCHOOL INSTITUTIONS

G.I. Tikhomirova, S.Y. Babina

Federal State Budgetary Educational Institution Izhevsk State Medical Academy
of the Ministry of Health of the Russian Federation, Izhevsk, Russian Federation

Abstract

Children's physical health is inextricably linked to their mental health and emotional well-being. It is believed that at present it is impossible to solve the problem of educating a socially adapted personality without implementing a system of measures for recreational work and physical education of children with the help of their parents. Therefore, today, the use of health-saving technologies in preschool educational institutions is defined as one of the priority areas of pedagogical activity. The health-saving pedagogical technologies used in the work of preschool educational institutions make it possible to increase the effectiveness of educational. The purpose of the study was to preserve and strengthen the health of preschool children with impaired posture and arch of the foot based on integrated and systematic approaches to physical education, optimization of motor activity. The objectives of the study included the protection and strengthening of the health of children with impaired posture and arch of the foot; formation of motivation to strengthen the muscles and ligamentous apparatus of the skeletal skeleton in preschool children; creation of optimal conditions for the physical and mental health of children; organization of assistance to parents of children of this group on recreational activities at home and educational activities among teachers and parents, to consolidate value orientations aimed at preserving and strengthening the health of the younger generation. For these purposes, special conditions should be created for the use of pedagogical technologies, depending on the specialization of preschool institutions and specific conditions.

This article presents materials on health-saving technologies used by the authors in the activities of a preschool educational institution in Izhevsk, specializing in strengthening the physical development of children with impaired posture and arch of the foot. The study involved 52 children aged 6–7 years with various postural disorders (58,60%), arch disorders (28,80%) and a simultaneous combination of these disorders (12,60%). Of the total number of children, boys accounted for 34 (65,38%), girls – 18 (34,62%). We have used medical and preventive, physical culture and health-improving types of health-saving technologies, as well as valeological education of parents, health-saving educational technologies used in this preschool institution. Modern health-saving technologies used in preschool institutions attended by specially trained educational workers, methodologists, a pediatrician, a podiatrist, a physical training instructor, and a music worker.

Keywords: *Health-saving technologies, preschool educational institution, pedagogical technologies, posture disorders, arch disorders.*

Relevance. Currently, there has been an update of preschool education in terms of protecting and strengthening the physical and mental health of preschool children, and the full development of the child's personality. The Federal State Educational Standard of Preschool Education (FSES DO) is aimed at protecting and strengthening the physical and mental health of children, including their emotional well-being, the formation of a general personal culture, as well as the values of a healthy lifestyle, and the development of their physical qualities [2]. For the successful organization of the activities of a preschool educational institution for physical education of preschoolers, it is important not only to comply with the requirements of the FSES DO, the psychological and pedagogical conditions for the implementation of the proposed programs, but also the level of professional skill of individual specialists [1]. Physical education with elements of medical and preventive measures, taking into account age, anatomical, physiological and psychological characteristics, concerns not only the field of healthcare, but above all, education and learning goals [1, 3, 5]. They are aimed at the formation of rational, conscious exercises in the child, the accumulation of motor-active experience and its transfer to further everyday life.

To understand preventative education for children and their parents, it's first necessary to understand the causes of posture and foot arch disorders [4]. A fundamental factor in the development of spinal deformities is the progressive weakness of the muscular corset (the muscles surrounding the spine), which is unable to perform its supporting function. Therefore, physical exercise, gymnastics, and many early childhood sports are essential for children. It's also important to instill an interest in physical exercise in children, taking into account their interests, without imposing your own preferences. When working with a physical education instructor in a preschool, it's important to use demonstrative movements, explanations, preliminary orientation, and the promotion of a conscious and creative approach to the task at hand.

Purpose of the study. Maintaining and strengthening the health of preschool-aged children with posture and foot arch disorders based on a comprehensive and systemic approach to physical education and optimization of motor activity.

Research objectives. Protecting and promoting the health of children with posture and foot arch disorders; fostering motivation to strengthen the muscles and ligaments of the skeletal system in preschool children; creating optimal conditions for the physical and mental health of children; and providing assistance to parents of children in this group with health-improving activities at home.

Material and research methods. The authors used materials on health-preserving technologies in the activities of a preschool educational institution in Izhevsk, specializing in strengthening the physical development of children with posture and foot arch disorders. The study involved 52 children aged 6–7 years with various posture disorders (58,60%), foot arch disorders (28,80%) and a simultaneous combination of these disorders (12,60%). Of the total number of children, 34 were boys (65,38%), 18 were girls (34,62%). We used medical and preventive, physical education and health-preserving types of health-preserving technologies, as well as valeological education of parents, health-preserving educational technologies applied in this preschool educational institution. Specially trained educational workers, methodologists, a pediatrician, a podiatrist, a physical education instructor, and a music teacher participated in the classes. Classes were held in accordance with SanPin three times a week, lasting 30 minutes in a gym with musical accompaniment.

The study was conducted in three stages. During the first stage, we analyzed domestic and international scientific literature on the topic under study, set the goal, and defined the research objectives. Data was obtained for each child with informed parental consent, and records were made in the children's "Health Records". The goal of this stage was to determine the level of development of correct posture skills in children. We used methods including parental questionnaires, determination of spinal deformity using a Billy-Kirchhofer scoliometer, and methods for identifying true scoliosis developed by the N.N. Priorov Central Institute of Traumatology and Orthopedics. During the second stage, we organized work to develop correct posture and prevent its disorders through physical education and health-improving activities. The third stage allowed us to analyze the obtained results and formulate conclusions.

While analyzing the scientific literature on the prevention and correction of postural disorders, we noted that most authors noted a close correlation between poor posture and foot deformities. Therefore, special attention was paid to exercises to develop correct posture. A specialist, a podiatrist, was also involved in the work. He recommended using specially selected orthopedic insoles to develop a proper foot arch, rather than the simple insoles typically used by parents. Based on the literature, we developed a series of preventive exercises aimed at improving posture and foot arches in preschool-aged children, working with a children's physical education instructor.

We used the following diagnostic methods: visual assessment, foot measurement with a metric tape (podometry), and a child's posture assessment method. These revealed that 31.01% of children had a postural disorder in the form of scoliosis, while 11.22% had severe postural disorders. According to the degree of postural disorder, degree I was determined when the child controlled himself and tried to stay upright; this degree was practically unnoticeable; degree II – deviation from the norm manifested itself in impaired muscle function; degree III, when disorders affected the skeleton, were not detected. A combination of foot pathology and postural disorder was detected in 12.60% of children, including 6.50% of girls and 6.10% of boys. The anamnesis revealed that 4.50% of children had a hereditary predisposition, overweight was noted among 12.30%, early walking at the age of up to 8–9 months – 3.0%, rickets – 2.90%, endocrine diseases – 1.82%, different leg lengths at birth – 1.72%, wearing improperly selected shoes since childhood – 42.20%. The study of plantography indicators made it possible to obtain images of the contact zone of the plantar surface of the foot, and then calculate the indices and indicators of disorders. Posture disorders were also identified based on the ratio of the shoulder width and the back arch. Based on these, an index characterizing the state of posture was calculated using the formula: $PO = \frac{ShP}{DS} \times 100\%$, where PO is the posture indicator (%); ShP is the shoulder width (cm); DS is the back arch (cm). PO equal to 100–110% corresponds to the norm; 90–99% indicates a disorder; a decrease to 85–90% or an increase to 125–130% indicates serious disorders requiring consultation with an orthopedic surgeon. Analysis of the obtained plantogram results showed that only 58.60% of children had a normal arch of the feet, of which 32.10% were girls and 26.50% were boys, respectively; 41.40% had various deviations from the norm, mainly grade 1. Flat feet were found in 24.60% of children in the form of flattening of the foot and in 3.50% – feet with an elevated arch, pronounced flat feet were observed in 13.30% of observations. After monitoring the state of the mus-

culoskeletal system among preschool children, we outlined plans for corrective work with this group. Preventive measures to prevent the progression of disorders included a comprehensive approach. To correct posture disorders and normalize the condition of the arch of the feet, together with the parents, we individually selected shoes for the child that fit the foot exactly (the medial edge of the shoe is straight, so as not to move the first toe outward, the toe is spacious, the heel is no more than 4 cm), together with the podiatrist, we installed corrective insoles and insoles-arch supports not on the inner

The sole of the foot, not the heel bone. An important step was teaching preschool-aged children and their parents a relaxation exercise (crossing their feet and leaning on their outer edges), standing on the outer edges of their feet at least 3–4 times a day, and holding this position for at least 30–40 seconds. Warm foot baths were recommended every evening, followed by a massage of the arches and muscles (water temperature 35–36 degrees Celsius). Walking barefoot, especially on uneven surfaces, and tiptoeing were mandatory.

Teachers, in turn, monitored the children, tracking their activity levels, the number of classes missed due to illness, and their attendance at sports clubs and physical education and health clubs. At the same time, they paid close attention to the children's correct posture in various situations. They taught them how to walk correctly, stand without leaning on one leg, sit at the table during meals and during school hours, maintain proper posture by placing both feet flat on the floor, and corrected their posture during play and free activities.

At the initial stage, postural abnormalities such as slouching, drooping shoulders, and protruding abdomen, as well as protruding abdomen and slouching, were identified using various proprietary methods. The examination revealed that 40,25% of preschool-aged children exhibited initial defects such as drooping shoulders, protruding abdomen, and slouching. Individual preventive interventions were subsequently conducted with these children. In the remaining clinical cases, weakness of the muscular corset was detected, which will subsequently lead to immediate bone pathology and the development of foot arch deformities. This group of children underwent physical exercises to strengthen the muscles of the back, abdomen, lower legs, and feet.

In our work we used exercises performed in a lying position, exercises against a wall, exercises performed while standing in place, walking exercises, relaxation exercises, and active games.

The lying exercise routine was performed slowly and with a large amplitude. The hold time was gradually increased from 4–5 seconds to 20–30 seconds. Classes began with 3–4 exercises, repeated up to 45 times, and then 1–2 exercises were added to the routine.

The wall exercise was performed with a gymnastic stick, alternating with a ball. The training routine was repeated over the course of two weeks, gradually adding 5–6 new exercises.

The walking exercise involved arranging the children in various formations, forming a stream. The relaxation exercise involved relaxed arms and legs, testing their relaxation with their eyes open and closed. Active games were widely used. For this, we used well-known games for preschool children, in accordance with the methodological guidelines. The success of the game depended on adherence to the rules, which defined the entire course of the game, regulated the children's actions and behavior, and, in other words, provided the conditions within which the child could demonstrate their acquired skills.

Efforts to develop good posture skills and prevent postural disorders involved not only working with children but also with their parents. We provided recommendations on hygiene practices and exercise programs outside of preschool at group and individual parent meetings, and developed methodological guidelines. Children were examined weekly by a podiatrist and pediatrician, and parents were involved when treatment and prevention issues became necessary. It was believed that joint parental involvement would increase the effectiveness of the interventions.

We conducted pedagogical testing during training sessions in the gym, both at the beginning of the study and during the follow-up. We used tests to determine static muscle strength in seconds and spinal mobility in centimeters. The study results were statistically processed using the Excel statistical software package.

Results and discussion. A study of the "Health Records" of children in the study group revealed that 30,21% of children fell ill once a year; 40,52% fell ill up to 3 times a year; and 32,30% fell ill frequently (more than 3 times a year). The leading disease in 72,20% of cases was a viral upper respiratory tract infection. Second place was occupied by poor posture and arch alignment, or flat feet (40,55% of cases). Third place was occupied by various childhood infectious diseases (20,50%), and hearing and vision impairments were noted in 10,44% of cases.

According to the parent survey, in 20,04% of cases, children complain of fatigue in the arms, legs, lumbar region, and neck muscles after performing physical exercise. 10,50% of children complain of poor appetite; 10,60% of children complain of irritability; and 5,50% of children complain of lethargy and drowsiness, respectively. Physical exercise is performed systematically in 60,32% of families. Fathers and mothers are equally involved in following teachers' recommendations with their children (30,30% of families), and only in 10,0% of cases does the father alone engage in exercise. Moreover, it was noted that girls engage in physical exercise only on weekends, while boys do it regularly ($p \leq 0,05$). An analysis of the reasons for unsystematic exercise revealed that the main reasons are lack of time (in 60,75% of cases) and long working hours of parents (in 30,17%). The leading forms of physical education and health activities were walking in 70,30% of cases; outdoor games – only 15,43% of cases; swimming in a pool or open water in summer – 28,86% of cases; tubing, sledding, skiing, and skating in winter – 25,58% of cases. Among favorite activities, among both boys and girls, using computers and gadgets was revealed in 60,20% of cases, drawing – only 20,25% of cases, playing with toys – 40,0%, respectively. Summarizing the questionnaires, it can be noted that pastimes have a negative impact on the development of the musculoskeletal system and posture of the child. Only 20,45% of parents answered positively to the question, "Do parents monitor their child's posture at home"? Bad habits were identified among children that adversely affect posture development, including: reading while lying down (40,20%), drawing while lying in bed (37,60%), and sitting on a chair with one leg tucked under it (25,50%). Of no small significance is the fact that in 80,99% of cases, parents

Leading their child by the same hand negatively impacts posture development. A study of the most common sleeping positions for children at night found that 45,50% of children prefer to sleep on their back, 34,54% on their side, and 18,50% on their stomach.

At the end of the research work on conducting health-improving medical and preventive measures, the following results were obtained: in the study group of children, according to testing data before and after the use of a set of physical exercises for testing statistical muscular endurance, the values before the start were $17 \pm 0,5$ seconds, and after – $42,1 \pm 0,7$ seconds; the average result increased to 18,0% ($p \leq 0,05$). Spinal mobility testing showed an improvement in the result to 22,80%, the average result at the beginning of the study was $44,0 \pm 0,1$ cm, and at the end – $5,4 \pm 0,1$ cm.

Conclusions. A review of the scientific literature revealed an increase in posture and foot arch disorders among preschool-aged children associated with a decrease in the child's motor activity, decreased motivation for physical education, recreational, and therapeutic and preventive measures aimed at improving health, strengthening the paravertebral muscles and ligamentous apparatus of the feet. A set of physical exercises developed and applied individually or in group classes in preschool-aged children contributes to the development of correct posture, and the correct use of foot exercises and wearing individually selected orthopedic insoles under the heel bone by a podiatrist helps to avoid flat feet. Working with parents is the main component in the formation of a healthy lifestyle in the child and the subsequent development of normal physical and mental health or health preservation.

References

1. Vasilyeva, M.A., Program of education and training in kindergarten [Text] / M.A. Vasilyeva, - M.: Mosaic Synthesis, 2019. – 94 s.
2. Vorotylkina, I.P. Organization of motor activity of preschoolers [Text] / I.P. Vorotylkina // Preschool education. – 2019. – No. 6. – P. 26–31.
3. Gavryuchina, L.V., Health-saving technologies in preschool educational institutions: a methodological guide [Text] / L.V. Gavryuchina. – M.: TC Sfera, 2018. – 160 p.
4. Evdokimova, E.S., Pedagogical support of the family in the upbringing of a preschooler [Text] / E.S. Evdokimova. – M.: TC Sfera, 2018. 986 p.
5. Lukin A.Yu. Features of relationships in the family among adolescents at risk of using psychoactive substances and the role of their study in psychological and pedagogical prevention in the Udmurt Republic / A.Yu. Lukin, M.G. Beznosova, G.I. Tikhomirova // Healthcare Manager, No. 6. – 2022. – P. 48–55.

СОВРЕМЕННЫЕ ЗДОРОВЬЕСБЕРЕГАЮЩИЕ ТЕХНОЛОГИИ, ИСПОЛЬЗУЕМЫЕ В ДОШКОЛЬНЫХ УЧРЕЖДЕНИЯХ

Г.И. Тихомирова, С.Ю. Бабина

Федеральное государственное бюджетное образовательное учреждение «Ижевская государственная медицинская академия» Минздрава России, Ижевск, Российская Федерация

MODERN HEALTH-SAVING TECHNOLOGIES USED IN PRESCHOOL INSTITUTIONS

G.I. Tikhomirova, S.Y. Babina

Federal State Budgetary Educational Institution Izhevsk State Medical Academy of the Ministry of Health of the Russian Federation, Izhevsk, Russian Federation

Аннотация. Физическое здоровье детей неразрывно связано с их психическим здоровьем, эмоциональным благополучием. Считается, что в настоящее время невозможно решить проблему воспитания социально адаптированной личности без осуществления системы мероприятий по оздоровительной работе и физическому воспитанию детей с помощью их родителей. Поэтому на сегодняшний день в качестве одного из приоритетных направлений педагогической деятельности определяется применение в условиях дошкольного образовательного учреждения (ДОУ) здоровьесберегающих технологий. Применение в работе ДОУ здоровьесберегающих педагогических технологий позволяет повысить результативность воспитательной и образовательной деятельности среди педагогов и родителей, закрепить ценностные ориентации, направленные на сохранение и укрепление здоровья подрастающего поколения. Для этих целей должны быть созданы специальные условия для использования педагогических технологий в зависимости от специализации ДОУ и конкретных условий. Современные педагогические технологии в воспитании детей дошкольного возраста благодаря индивидуальному вектору, тесному взаимодействию с родителями детей позволяют сформировать положительные мотивации как у педагогов учреждения, так и у родителей детей.

В данной статье приведены материалы по здоровьесберегающим технологиям, используемым авторами в деятельности дошкольного образовательного учреждения г. Ижевска, специализирующегося на укреплении физического развития детей с нарушением осанки и свода стопы. В исследовании приняли участие 52 ребенка в возрасте 6–7 лет с различными нарушениями осанки (58,60%), нарушениями свода стопы (28,80%) и одновременным сочетанием этих нарушений (12,60%). Из общего количества детей мальчиков было 34 (65,38%), девочек – 18 (34,62%). Нами были использованы медико-профилактические, физкультурно-оздоровительные виды здоровьесберегающих технологий, а также валеологическое просвещение родителей, здоровьесберегающие образовательные технологии, применяемые в данном учреждении дошкольного образования. В проведении занятий участвовали специально подготовленные работники образовательной сферы, методисты, врач-педиатр, врач-подолог, инструктор по физической подготовке, музыкальный работник.

Целью проведенного исследования являлось сохранение, укрепление здоровья детей дошкольного возраста с нарушением осанки и свода стопы на основе комплексного и системного подходов к физическому воспитанию, оптимизации двигательной деятельности. В задачи исследования входили охрана и укрепление здоровья детей с нарушением осанки и свода стопы; формирование мотивации к укреплению мышц и связочного аппарата костного скелета у детей-дошкольников; создание оптимальных условий для физического здоровья и укрепления психического здоровья детей; организация помощи родителям детей данной группы по оздоровительным мероприятиям в домашних условиях.

Ключевые слова: здоровьесберегающие технологии, дошкольное образовательное учреждение, педагогические технологии, нарушение осанки, нарушение свода стопы.

Abstract. Children's physical health is inextricably linked to their mental health and emotional well-being. It is believed that at present it is impossible to solve the problem of educating a socially adapted personality without implementing a system of measures for recreational work and physical education of children with the help of their parents. Therefore, today, the use of health-saving technologies in preschool educational institutions is defined as one of the priority areas of pedagogical activity. The health-saving pedagogical technologies used in the work of preschool educational institutions make it possible to increase the effectiveness of educational. The purpose of the study was to preserve and strengthen the health of preschool children with impaired posture and arch of the foot based on integrated and systematic approaches to physical education, optimization of motor activity. The objectives of the study included the protection and strengthening of the health of children with impaired posture and arch of the foot; formation of motivation to strengthen the muscles and ligamentous apparatus of the skeletal skeleton in preschool children; creation of optimal conditions for the physical and men-

tal health of children; organization of assistance to parents of children of this group on recreational activities at home and educational activities among teachers and parents, to consolidate value orientations aimed at preserving and strengthening the health of the younger generation. For these purposes, special conditions should be created for the use of pedagogical technologies, depending on the specialization of preschool institutions and specific conditions.

This article presents materials on health-saving technologies used by the authors in the activities of a preschool educational institution in Izhevsk, specializing in strengthening the physical development of children with impaired posture and arch of the foot. The study involved 52 children aged 6-7 years with various postural disorders (58.60%), arch disorders (28.80%) and a simultaneous combination of these disorders (12.60%). Of the total number of children, boys accounted for 34 (65.38%), girls – 18 (34.62%). We have used medical and preventive, physical culture and health-improving types of health-saving technologies, as well as valeological education of parents, health-saving educational technologies used in this preschool institution. Modern health-saving technologies used in preschool institutions attended by specially trained educational workers, methodologists, a pediatrician, a podiatrist, a physical training instructor, and a music worker.

Keywords: *health-saving technologies, preschool educational institution, pedagogical technologies, posture disorders, arch disorders.*

Актуальность. В настоящее время произошло обновление дошкольного образования по вопросам охраны и укрепления физического и психического здоровья детей дошкольного возраста, полноценного развития личности ребёнка. Федеральный государственный образовательный стандарт дошкольного образования (ФГОС ДО) направлен на охрану и укрепление физического и психического здоровья детей, в том числе их эмоционального благополучия, формирования общей культуры личности, а также ценностей здорового образа жизни, развития их физических качеств [2]. Для успешной организации деятельности ДОУ по физическому воспитанию дошкольников важно не только соответствовать требованиям ФГОС ДО, психолого-педагогическим условиям реализации предлагаемых программ, но и уровню профессионального мастерства отдельных специалистов [1]. Физическое же воспитание с элементами медико-профилактических мероприятий с учётом возрастных, анатомо-физиологических и психологических особенностей касается не только сферы здравоохранения, но и прежде всего образования и целей обучения [1, 3, 5]. Они направлены на формирование рациональных, осознанных упражнений ребёнка, накопление им двигательного-активного опыта и переноса его в дальнейшую повседневную жизнь.

Для понимания вопросов профилактического обучения детей и их родителей прежде всего необходимо понимать причины возникновения нарушений осанки и свода стопы [4]. Фундаментальным фактором возникновения деформации позвоночника является нарастающая слабость мышечного корсета (мышц, окружающих позвоночник), который не может выполнять свою опорную функцию. Вот поэтому очень важными для ребёнка являются физические упражнения, гимнастика, многие виды спорта раннего детства. Важно также прививать ребёнку интерес к физическим упражнениям с учётом его интересов, не навязывая свои предпочтения. При работе в ДОУ с инструктором по физической культуре важны показательные движения, объяснения, предварительная ориентировка в действиях, активизация сознательного и творческого отношения к поставленной задаче.

Цель исследования. Сохранение и укрепление здоровья детей дошкольного возраста с нарушением осанки и свода стопы на основе комплексного и системного подходов к физическому воспитанию, оптимизации двигательной деятельности.

Задачи исследования. Охрана и укрепление здоровья детей с нарушением осанки и свода стопы; формирование мотивации к укреплению мышц и связочного аппарата костного скелета у детей-дошкольников; создание оптимальных условий для физического здоровья и укрепления психического здоровья детей; организация помощи родителям детей данной группы по оздоровительным мероприятиям в домашних условиях.

Материал и методы исследования. Авторами использованы материалы по здоровьесберегающим технологиям в деятельности дошкольного образовательного учреждения г. Ижевска, специализирующегося на укреплении физического развития детей с нарушениями осанки и свода стопы. В исследовании приняли участие 52 ребёнка в возрасте 6–7 лет с различными нарушениями осанки (58,60%), нарушениями свода стопы (28,80%) и одновременным сочетанием этих нарушений (12,60%). Из общего количества детей мальчиков было 34 (65,38%), девочек – 18 (34,62%). Нами использованы медико-профилактические, физкультурно-оздоровительные виды здоровьесберегающих технологий, а также валеологическое просвещение роди-

телей, здоровьесберегающие образовательные технологии, применяемые в данном учреждении дошкольного образования. В проведении занятий участвовали специально подготовленные работники образовательной сферы, методисты, врач-педиатр, врач-подолог, инструктор по физической подготовке, музыкальный работник. Занятия проводились в соответствии с СанПиН 3 раза в неделю, продолжительностью 30 минут, в условиях спортивного зала при музыкальном сопровождении.

Исследование проводилось в 3 этапа. На первом этапе проведён анализ отечественной и зарубежной научной литературы по изучаемой теме, поставлена цель, определены задачи исследования. Получены данные по каждому ребенку с информированного согласия родителей, проведены записи в «Листах здоровья» детей. Цель данного этапа: выявить уровень сформированности навыка правильной осанки у детей. Использованы методики анкетирования родителей, определения деформации позвоночника с помощью сколиозометра Билли-Кирхгофера, методики выявления истинного сколиоза, разработанные Центральным институтом травматологии и ортопедии им. Н.Н. Приорова. На втором этапе была организована работа по формированию правильной осанки и профилактике ее нарушений посредством физкультурно-оздоровительных мероприятий. Третий этап позволил нам провести анализ полученных результатов, сформулировать выводы.

Анализируя научную литературу по проблеме профилактики и коррекции нарушений осанки, обратили внимание, что большинство авторов отметили тесную взаимосвязь нарушения осанки с деформацией стоп. Поэтому особое внимание уделялось упражнениям на формирование правильной осанки, к работе также привлекался узкий специалист – врач-подолог, предлагавший использовать для формирования правильного свода стопы специально подобранные ортопедические стельки-супинаторы, а не просто стельки, которые обычно используют родители в своей практике. Нами, с использованием методической литературы, составлялись комплексы профилактических упражнений, направленных на улучшение осанки и свода стопы у детей дошкольного возраста совместно с инструктором по физической подготовке детей.

Нами использовались методы диагностики: визуальная оценка, измерение стопы метрической лентой – подометрия, метод состояния осанки ребёнка, которые показали, что у 31,01% имелось нарушение осанки в виде сколиоза, у 11,22% обнаружены серьёзные нарушения осанки. По степени нарушения осанки: I степень устанавливали, когда ребенок себя контролирует и старается держаться прямо, такая степень практически незаметна; II степень – отклонение от нормы выражалось в нарушении мышечной функции; III степень – когда нарушения затрагивали скелет – не выявлена. Сочетание патологии стопы с нарушением осанки выявлено у 12,60% детей, из них у девочек – в 6,50% случаев, у мальчиков – в 6,10%. Из анамнеза выявлено, что наследственную предрасположенность имели 4,50% детей, избыточный вес отмечен среди 12,30%, раннее хождение в возрасте до 8–9 месяцев – 3,0%, рахит – 2,90%, эндокринные заболевания – 1,82%, разная длина ног при рождении – 1,72%, ношение неправильно подобранной обуви с детства – 42,20%. Изучение показателей плантографии позволял получать изображения зоны контакта подошвенной поверхности стопы, а затем рассчитать индексы и показатели нарушений. Выявление нарушений осанки проводили также по соотношению ширины плеч и дуги спины. На их основе рассчитывали индекс, характеризующий состояние осанки по формуле $ПО=ШП/ДС \times 100\%$, где ПО – показатель осанки (%); ШП – ширина плеч (см); ДС – дуга спины (см). ПО, равный 100–110%, соответствует норме; 90–99% свидетельствует о нарушении; снижение до 85–90% или увеличение до 125–130% – о серьёзных нарушениях, требующих консультации врача-ортопеда. Анализ полученных результатов плантограмм показал, что нормальный свод стоп имели только 58,60% детей, из них девочки – в 32,10% случаев, мальчики – в 26,50% соответственно, у 41,40% обнаружены различные отклонения от нормы, преимущественно I степени. Плоскостопие установлено у 24,60% детей в виде уплощения стопы, у 3,50% наблюдалась стопа с повышенным сводом, выраженное плоскостопие наблюдалось в 13,30% наблюдений. После проведённого мониторинга состояния опорно-двигательного аппарата среди дошкольников нами были намечены планы коррекционной работы с данной группой. Профилактические мероприятия по предупреждению прогрессирования нарушений включали в себя комплексный подход. Для коррекции нарушений осанки и нормализации состояния свода стоп совместно с родителями ребенку индивидуально подбирали обувь точно по ноге (медиальный край обуви – прямой, чтобы не отводить кнаружи I палец стопы, носок – просторный, каблук – не больше 4 см), устанавливали совместно с врачом-подологом корректирующие стельки и

стельки-супинаторы не по внутренней поверхности стопы, а под пяточную кость. Важным этапом являлось обучение детей дошкольного возраста и их родителей упражнению – релаксу (ставить стопы крест-накрест и опираться на их внешние края), вставать на внешние стороны стопы не менее 3–4 раз в сутки и стоять в таком положении не менее 30–40 сек. Каждый вечер рекомендовали теплые ванны для стоп, после чего – массаж свода стоп и мышц (температура воды – 35–36 градусов). А хождение босиком, особенно по неровной поверхности и ходьба на цыпочках являлись обязательным условием.

Педагоги, в свою очередь, вели наблюдение за детьми, отслеживая их активность, количество пропущенных из-за болезней занятий, учитывались посещаемость спортивных секций и кружков физкультурно-оздоровительной направленности. Одновременно ими большое внимание уделялось правильной позе детей в различных ситуациях. Проводилось обучение вопросам правильной ходьбы, стоять, не опираясь на одну ногу, посадке за столом во время приёма пищи и образовательного процесса, не разваливаться, ставя прямо обе ноги на пол, а также корректировали положение тела во время игр и в свободной деятельности.

На начальном этапе выявлены благодаря различным авторским методикам нарушения осанки в виде сутулости, опущенных плеч, выпячивания живота и сутулости. Обследование показало, что у 40,25% детей дошкольного возраста наблюдалось наличие начальных дефектов в виде опущенных плеч, выпячивания живота и сутулости. С ними в дальнейшем проводили индивидуальную профилактическую работу. В остальных клинических случаях обнаружена слабость мышечного корсета, что в дальнейшем приведёт незамедлительно к патологии костного остова и сформирует нарушение свода стопы. С этой группой детей проводились физические упражнения по укреплению мышц спины, живота, голени и стопы.

Нами в работе использованы упражнения, выполняемые в положении лёжа, упражнения у стенки, упражнения, выполняемые стоя на месте, упражнения в ходьбе, упражнения на расслабление, подвижные игры.

Комплекс упражнений лёжа выполняли медленно, с большой амплитудой. Время задержки постепенно увеличивали от 4–5 сек. до 20–30 сек. Занятия начинали с 3–4 упражнений с повторением до 45 раз, в комплекс добавляли по 1–2 упражнениям.

Упражнение у стенки проводили с гимнастической палкой, чередуя с использованием мяча. Разучиваемый комплекс повторяли в течение 2 недель, добавляя постепенно по 5–6 новых упражнений.

Упражнение в ходьбе предусматривало различное построение детей в колонну в виде ручейка. А упражнение на расслабление – с элементами расслабленных рук и ног, проверкой на степень их расслабления с открытыми и закрытыми глазами. Широко использовались подвижные игры. Для этого согласно методическим предписаниям нами применялись широко известные игры для детей дошкольного возраста. А успешность игры зависела от соблюдения правил, которые определяли весь ход игры, регулировали действие и поведение детей, то есть обеспечивали условия, в рамках которых ребёнок проявлял свои приобретенные навыки.

Работа по формированию навыков правильной осанки и профилактики её нарушений включала в себя не только работу с детьми, но и работу с их родителями. Нами на родительских коллективных и индивидуальных встречах давались рекомендации по правилам гигиенического поведения и комплексам упражнений вне ДОУ, разработаны методические рекомендации. Осмотр детей врачом-подологом и врачом-педиатром осуществлялся раз в неделю, при необходимости решения вопросов лечения и профилактики были привлечены родители детей. Так, считалось, что при совместном участии родителей эффективность проводимых мероприятий будет увеличиваться.

Нами проводилось педагогическое тестирование на тренировочных занятиях в спортивном зале, как в начале исследования, так и при подведении итогов. Использовались тесты для определения статической мышечной силы в секундах; для определения подвижности позвоночника в сантиметрах. Результаты исследования подвергались статистической обработке с использованием пакета статистических прикладных программ Excel.

Результаты и обсуждение. При изучении «Листов здоровья» детей исследуемой группы установлено: болеющих 1 раз в год детей было 30,21% случаев; до 3 раз в год – 40,52%; часто болеющих (более 3 раз в году) – 32,30% соответственно. Ведущим заболеванием в 72,20% случаев является вирусное заболевание верхних дыхательных путей. Второе место занимает нарушение осанки и свода стопы или плоскостопие (40,55% случаев). Третье место занимают различные детские инфекционные заболевания (20,50%) и нарушения слуха и зрения – 10,44% случаев.

По данным анкетирования родителей, в 20,04% случаев дети после выполнения физических упражнений жалуются на усталость рук, ног, поясничной области, мышц шеи. На плохой аппетит предъявляют жалобы 10,50% детей; на раздражительность – 10,60%; вялость и сонливость – 5,50% соответственно. Систематически выполняют физические упражнения в 60,32% семей. В одинаковой степени занимаются с детьми выполнением рекомендаций педагогов отцы и матери (30,30% семей), и только в 10,0% случаев упражнением занимается один отец. Причем отмечено, что девочки занимаются физическими упражнениями только в выходные дни, тогда как мальчики занимаются этим регулярно ($p \leq 0,05$). Анализируя причины для несистематических занятий, выявлено, что основной причиной является нехватка времени (в 60,75% случаев), большая продолжительность рабочего дня у родителей (в 30,17%). Среди ведущих форм физкультурно-оздоровительной деятельности были прогулки – 70,30%; игры на свежем воздухе – только 15,43%; купание в бассейне или в открытых водоемах летом – 28,86%; катание на ватрушках, санках, лыжах, коньках в зимнее время – 25,58% случаев. Из любимых занятий, как среди мальчиков, так и среди девочек, было занятие в компьютерах, гаджетах – в 60,20%, рисование – только в 20,25%, занятия с игрушками – в 40,0% соответственно. Подводя итог, можно отметить неблагоприятное влияние времяпрепровождения на формирование опорно-двигательного аппарата и осанку ребенка. На вопрос, следят ли родители за осанкой ребенка дома, положительно ответили лишь 20,45% родителей. Выявлены вредные привычки среди детей, влияющие неблагоприятно на формирование осанки: в виде чтения лёжа (у 40,20%), рисование лёжа в постели (у 37,60%), сидения на стуле, поджав ногу (у 25,50%). Немаловажное значение имеет то, что в 80,99% случаев родители водят своего ребёнка за одну и ту же руку, что негативно сказывается на формировании осанки. При изучении позы, в которой чаще всего ребёнок спит ночью, установлено, что в 45,50% случаев ребёнок предпочитает спать на спине, на боку – в 34,54%, на животе – в 18,50% соответственно.

По окончании исследовательской работы по проведению оздоровительных медико-профилактических мероприятий были получены следующие результаты: в исследуемой группе детей по данным тестирования до и после применения комплекса физических упражнений по тестированию статистической мышечной выносливости до начала отмечали показатели $17 \pm 0,5$ сек., а после – $42,1 \pm 0,7$ сек.; средний результат увеличился до 18,0% ($p \leq 0,05$). Тестирование подвижности позвоночника показало улучшение результата до 22,80%, средний результат в начале исследования составил $44,0 \pm 0,1$ см, а в конце – $5,4 \pm 0,1$ см.

Выводы. При изучении научной литературы выявлен прирост нарушений осанки и свода стопы среди детей дошкольного возраста, связанный со снижением двигательной активности ребёнка, снижением мотивации к физкультурно-оздоровительным и лечебно-профилактическим мероприятиям, направленным на повышение здоровья, укрепление мышц околопозвоночной области и связочного аппарата стоп. Разработанный и примененный индивидуально или при коллективных занятиях комплекс физических упражнений у детей дошкольного возраста способствует формированию правильной осанки, а правильное применение упражнений стоп и ношение индивидуально подобранных подологом ортопедических стелек под пяточную кость – избеганию плоскостопия; работа с родителями является главной составляющей в формировании здорового образа жизни ребёнка и дальнейшего формирования нормального физического и психического здоровья или здоровьесбережения.

Литература/References

1. Васильева М.А., Программа воспитания и обучения в детском саду [Текст] / М.А. Васильева. – М.: Мозаика-Синтез, 2019. – 94 с.
2. Воротилкина И.П. Организация двигательной активности дошкольников [Текст] / И.П. Воротилкина // Дошкольное воспитание. – 2019, № 6. – С. 26–31.
3. Гаврючина, Л.В. Здоровьесберегающие технологии в ДОУ: методическое пособие [Текст] / Л.В. Гаврючина. – М.: ТЦ Сфера, 2018. – 160 с.
4. Евдокимова Е.С. Педагогическая поддержка семьи в воспитании дошкольника [Текст] / Е.С. Евдокимова. – М.: ТЦ Сфера, 2018. – 986 с.
5. Лукин А.Ю. Особенности взаимоотношений в семье среди подростков группы риска употребления психоактивных веществ и роль их изучения в психолого-педагогической профилактике на территории Удмуртской Республики / А.Ю. Лукин, М.Г. Безносова, Г.И. Тихомирова // Менеджер здравоохранения, № 6, 2022. – С. 48–55.

THE IMPACT OF ENDOCRINE INFERTILITY ON WOMEN'S REPRODUCTIVE HEALTH AND THEIR OUTCOMES OF IN VITRO FERTILIZATION

O.V. Shestakova¹, A.A. Nikolaeva², F.K. Tetelyutina¹

¹Federal State Budgetary Educational Institution of Higher Education "Izhevsk State Medical Academy" of the Ministry of Health of the Russian Federation, Izhevsk, Russia

²OOO Center for Reproductive Health, Izhevsk, Russia

Relevance. Infertility, remaining one of the most acute reproductive health problems, has been attracting the attention of specialists for several decades.

The purpose of the study. To identify the key factors influencing the probability of pregnancy in the in vitro fertilization program and successful full-term delivery in women with endocrine factor infertility.

Materials and methods. A prospective study examined 80 women aged 26 to 35 years. The main group included 42 women with endocrine disorders related to the lack of ovulation, and the comparison group included 38 women who had no problems with conception and applied for pre-pregnancy training. The examination of the patients was carried out according to a single scheme, including the analysis of complaints, medical history and underwent clinical, laboratory and instrumental examination in accordance with the Order of the Ministry of Health of the Russian Federation dated July 31, 2020 No. 803n "On the procedure for the use of assisted reproductive technologies, contraindications and restrictions to their use." Microsoft Excel XP and Statistica 6.0 software packages were used to analyze the information received. The statistical significance of the differences between the averages was assessed using the Student's parametric t-test.

Results. The age of the patients in both groups ranged from 26 to 35 years. The average age of the patients was 32,1 (1,4) years. All the studied patients, regardless of the group, worked, and every second had a higher education. Infertility duration of more than 10 years occurred in every fifth (8 (19,04%)). A decrease in the ovarian reserve of the main group in (10 (2,3%)) women who had a history of sexually transmitted infections. High frequency of early reproductive losses at 6–8 weeks of pregnancy in 10 (23,8%) women of the main group. Among extragenital diseases, the leading problem is overweight and obesity. Patients (n=42) of the main group underwent an in vitro fertilization (IVF) program. 32 women had a positive result of IVF infertility treatment, which is 76%. Pregnancy ended with an emergency delivery in 24 (75%) patients with endocrine factor infertility.

Conclusions. The key predictors of the success of ART programs are: the age of the patient is from 25 to 30 years. Body mass index (BMI) is 18,5 – 24,9 kg/m². Decreased levels of estradiol and anti-Muller hormone indicate a decrease in ovarian reserve, and help predict the ovarian response to gonadotropin stimulation, but is not a predictor of pregnancy. The data obtained emphasize the need for earlier detection of endocrine pathology.

Keywords. *Infertility, in vitro fertilization, endocrine infertility.*

For citation: O.V. Shestakov, A. A. Nikolaev, F.K. Tetelyutin. The impact of endocrine infertility on women's reproductive health and their outcomes of in vitro fertilization.

Relevance. The problem of infertility remains relevant and has remained a key issue in the field of reproductive medicine for many years. 15-18% of couples face problems conceiving, which is why the WHO considers it both a medical and a social problem [1]. The International Committee for Monitoring Assisted Reproductive Technologies classifies infertility as a condition requiring a comprehensive approach to diagnosis and treatment [2]. According to Litvinova E.V. et al. (2024), the prevalence of infertility allows it to be considered a global public health problem [3].

Despite new scientific advances in reproduction and its widespread introduction into assisted reproductive technologies (ART), the overall effectiveness of ART does not exceed 35,5% on average [4].

Purpose of the study. To identify key factors influencing the likelihood of pregnancy in an in vitro fertilization program and successful full-term delivery in women with endocrine infertility.

Materials and methods. A prospective study examined 80 women aged 26 to 35 years. The main group included 42 women with endocrine disorders associated with ovulation failure, and the comparison group included 38 women who had no problems conceiving and who sought preconception care.

The patients were examined according to a uniform protocol, including an analysis of their complaints and medical history, and underwent clinical, laboratory, and instrumental examinations in accordance with Order No. 803n of the Russian Ministry of Health dated July 31, 2020, «On the Procedure for the Use of Assisted Reproductive Technologies, Contraindications, and Restrictions on Their Use.»

The main parameters chosen for analysis were: a decrease in progesterone levels in the second phase of the menstrual cycle, the IVF treatment method in the comparison group, and obstetric outcomes.

Primary data was collected, analyzed, and systematized, and statistical processing was performed using parametric and nonparametric statistical tests. Microsoft Excel XP and Statistica 6.0 software packages were used to analyze the obtained information. The statistical significance of differences between mean values was assessed using the parametric Student's t-test. Primary data was collected, analyzed, and systematized, and statistical processing was performed using parametric and nonparametric statistical tests. Microsoft Excel XP and Statistica 6.0 software packages were used to analyze the obtained information. The statistical significance of differences between mean values was assessed using the parametric Student's t-test.

Results. The age of patients in both groups ranged from 26 to 35 years. The average age of patients was 32,1 (1,4) years.

All the patients studied, regardless of group, were employed, and every second one had a higher education.

High sexual activity is noteworthy. Early sexual experience (since adolescence) was reported by one in five patients (8 (19%)) in the study group, and one in four (10 (26%)) in the comparison group.

It should be noted that patients with an early onset of sexual activity more often had a history of sexually transmitted infections (STIs). Upon in-depth assessment of the anamnesis, sexually transmitted infections were detected in 8 (19,5%) women of the main group at the age of up to 21 years, in 4 (9,5%) from 22 to 30 years; in the comparison group, 2 (5,2%) and 4 (10,5%), respectively. In the main group, chlamydia – 6 (14,2%), trichomoniasis - 4 (9,5%), mycoplasma genitalium – 2 (4,7%), in the group in comparison, chlamydia – 2 (5,2%), trichomoniasis – 2 (5,2%), and mycoplasma genitalium – 2 (5,2%) were detected, respectively. It was established that the absolute decrease in the ovarian reserve of the main group was observed in women (10 (2,3%) who had a history of sexually transmitted infections. The results of our study are consistent with the data of Adamyan L.V. (2023), that such infections provoke changes leading to a decrease sensitivity of receptors to gonadotropins and as a result leads to a decrease in fertility [6]. According to V.E. Radzinsky (2017), with this pathology, there is impaired receptivity of the endometrium to hormones, which disrupts the processes of embryo implantation and its further development [7].

The number of unwanted pregnancies in women in the main group was reduced (3 (7,1%), compared to 5 (13,1%) in the comparison group), which ended in medical abortion.

Particular attention should be paid to the high frequency of early reproductive losses at 6–8 weeks of pregnancy, which occurred in 10 (23,8%) women. The leading cause was non-viable pregnancy (6 (60%)) and spontaneous miscarriage (4 (40%)). According to the histological conclusion of the abortion, the cause of non-viable pregnancy was a distorted follicular stage with a reduced estrogen stimulus, and therefore progesterone, accompanied by incomplete gravid restructuring of the endometrium, insufficient decidualization, endometrial hypoplasia, and endocrine disorders.

A period of unsuccessful conception attempts of up to 5 years with regular sexual activity without contraception was observed in 27 (64,2%) patients in the main group. A failure to conceive for 6–9 years was observed in 7 (16,6%) patients. Infertility lasting more than 10 years was observed in one in five (8 (19,04%)).

Among the gynecological diseases in women in the study group, endocrine menstrual disorders were the most common. One in four (23,8%) patients reported early menarche, and five (11,9%) reported menarche at age 17.

Menstrual cycle disorders such as hyperpolymenorrhea were detected in 8 (19,4%) of the observation group and 2 (5,2%) of the comparison group; oligomenorrhea in 18 (42,8%) and 2 (5,2%) of the comparison group, and dysmenorrhea in 12 (28,5%) and 20 (52,6%), respectively.

All women in the main group (100%) showed a decrease in progesterone levels.

Progesterone less than 10 ng/ml and anovulatory cycles (folliculometry was performed in several cycles) are characteristic of 20 (47,6%) patients, Progesterone less than 30 ng/ml in three consecutive cycles – 22 (52,3%), which is a luteal phase insufficiency.

According to the analysis of the criteria for diagnosing polycystic ovary syndrome (anovulation, ultrasound signs of polycystic ovarian structure according to ultrasound data, hyperandrogenism (clinical or biochemical)) it was detected in 15 (35,7%) of the main group.

In a more in-depth study, genital endometriosis was in second place, occurring in every fifth woman (9% (21,4%)), in the comparison group – 11% (28,9%).

An increase in the FSH level in the observation group of 10–24 mIU/ml – 6 (14,2%), in the comparison group was not detected. In every sixth patient in the observation group, FSH was elevated by 25 mIU/ml or more – 7 (16,6%), in the comparison group was not detected. In every second patient, the estradiol level was reduced to less than 30 pg/ml (21 (50,0%)), in the patients of the comparison group, the concentration of these hormones in the blood serum corresponded to physiological parameters.

In 7 (16,6%) patients of the main group, premature ovarian failure (POF) was diagnosed at the age of less than 40 years, with an increase in FSH levels of more than 25 IU/ml, confirmed by two tests, with an interval of 4–6 weeks.

Among extragenital diseases, overweight and obesity are the most common. A high prevalence of overweight and obesity was observed: 20 (47,7%) women in the study group and 12 (32,0%) in the comparison group. Normal body weight was observed in 22 (52,3%) women in the study group and 26 (68,0%) in the comparison group.

Patients (n=42) of the main group underwent an in vitro fertilization (IVF) program with an average gonadotropin dose of 1917 IU, the number of stimulation days was 10 (2,1) days. A positive result of infertility treatment by IVF was achieved in 32 women, which is 76%. Pregnancy ended in term delivery in 24 (75%) patients with endocrine factor infertility.

It is noteworthy that there was a high frequency of complications during pregnancy and somatic diseases: gestational diabetes mellitus in 8 (33%), latent iron deficiency anemia in 20 (83,3%), gestational arterial hypertension – 4 (16,6%), gestational pyelonephritis – 3 (12,5%), vaginitis, cervicitis – 18 (75%), threatened miscarriage – 24 (100%), threatened premature birth – 10 (29,4%), isthmic-cervical insufficiency, an obstetric pessary was inserted in all – 4 (16,6%), oligohydramnios – 6 (25%), fetoplacental insufficiency – 8 (33,3%), edema of pregnancy – 7 (29%). Pregnancy ended in premature birth at 34 weeks in one (4,1%) patient. Vaginal delivery occurred in 18 (75%) cases, and Caesarean section occurred in 6 (25%) cases.

Late miscarriage 1 (4,7%) at 16 weeks ended out of 32 positive results after the IVF program, according to the histological conclusion, the cause of termination of pregnancy according to histology was hematogenous infection.

A missed abortion occurred in 2 patients (6,2%) at 6–8 weeks, with curettage performed in the hospital.

Pregnancy did not occur in 10 women (23,8%) in the study group; 6 (25%) women were offered embryo transfer.

The full-term delivery rate in the observation group was 57%, while in the comparison group it was 94,7%. The overall pregnancy success rate was 76% versus 100%, respectively.

Histological reports indicate that the causes of pregnancy loss include decidualization insufficiency, endometrial hypoplasia, and endocrine disorders.

Women with a previous obstetric history had a higher live birth rate. Concomitant gynecological and endocrine conditions, such as endometriosis, uterine fibroids, and chronic inflammatory diseases, reduce a woman's fertility. Previous surgical procedures, such as tubectomies and ovarian surgeries, significantly reduce ovarian reserve and oocyte quality.

Duration of infertility – the highest live birth rate can be expected after one year, followed by a gradual decline up to 5 years, and then further decline thereafter.

Conclusions. Key predictors of ART program success include: patient age – the highest live birth rate is observed in women aged 25–30 years; body mass index – the highest chances of success were observed in the BMI range of 18,5–24,9 kg/m²; menstrual function – irregular menstrual cycles reduce the likelihood of pregnancy; and hormonal profile (FSH, AMH, estradiol) – decreased AMH and estradiol and increased FSH indicate decreased ovarian reserve and help predict ovarian response to gonadotropin stimulation, but are not a predictor of pregnancy. The data obtained highlight the need for earlier detection of endocrine pathology and optimized approaches to preparing such patients for IVF programs, including correction of metabolic disorders and hormonal imbalances.

Literature

1. Lanzburg M.E., Krysanova T.V., Solovieva E.V. / Research of psychosomatic aspects of gynecological and andrological diseases and infertility: a review of modern foreign research // "Modern Foreign Psychology" 2016. Vol. 5. No. 2. – P. 67–77.

2. Litvinova E.V., Noskova O.V. / Infertility is a global medical and social problem of the world community // Mother and Child in Kuzbass. 2024. No. 3 (98). – P. 26–32.

3. Savostina G.V., Perminova S.G., Timofeeva A.V., Veyukova M.A. Modern methods for assessing the implantation potential of embryos in assisted reproductive technology programs // Doctor.Ru. 2021, No. 20(8). – pp. 12–18.

4. "Predictors of success after in vitro fertilization" (translation of a review article from the journal Fertility and Sterility). Original: Shingshetty L. et al. Predictors of success after in vitro fertilization // Fertility and Sterility. – 2024. – Vol. 121. – No. 5. – P. 742–751. DOI: 10.1016/j.fertnstert.2024.03.003. Authors of the article: Laxmi Shingshetty, Natalie J. Cameron, David J. McLernon, Siladitya Bhattacharya.

5. Adamyan L.V., Sibirskaya E.V., Sharkov S.M.5,6, Pivazyan L.G., Shapovalenko R.A., Zakaryan A.A. The impact of sexually transmitted infections on the reproductive health of adolescent girls. Russian Pediatric Journal. 2023; 26(5)<https://doi.org/10.46563/1560-9561-2023-26-5-376-382>

6. Radzinsky V.E., Petrov Yu.A. B., Polina M.L. Chronic endometritis: modern aspects. Kuban Scientific Medical Bulletin. 2017;24(5): 69-74. DOI: 10.25207/1608-6228-2017-24-5-69-74

ВЛИЯНИЕ ЭНДОКРИННОГО БЕСПЛОДИЯ НА РЕПРОДУКТИВНОЕ ЗДОРОВЬЕ ЖЕНЩИН И ИХ ИСХОДЫ ЭКСТРАКОРПОРАЛЬНОГО ОПЛОДОТВОРЕНИЯ

О.В. Шестакова¹, А.А. Николаева², Ф.К. Тетелютина¹

¹Федеральное государственное бюджетное образовательное учреждение высшего образования «Ижевская государственная медицинская академия» Министерства здравоохранения Российской Федерации, Ижевск, Россия

²ООО Центр репродуктивного здоровья, Ижевск, Россия

THE IMPACT OF ENDOCRINE INFERTILITY ON WOMEN'S REPRODUCTIVE HEALTH AND THEIR OUTCOMES OF IN VITRO FERTILIZATION

O.V. Shestakova¹, A.A. Nikolaeva², F.K. Tetelyutina¹

¹Federal State Budgetary Educational Institution of Higher Education "Izhevsk State Medical Academy" of the Ministry of Health of the Russian Federation, Izhevsk, Russia

²ООО Center for Reproductive Health, Izhevsk, Russia

Актуальность. Бесплодие, оставаясь одной из наиболее острых проблем репродуктивного здоровья, привлекает внимание специалистов уже несколько десятилетий.

Цель исследования. Определить ключевые факторы, влияющие на вероятность наступления беременности в программе экстракорпорального оплодотворения и успешного доношенного родоразрешения у женщин с эндокринным фактором бесплодия.

Материалы и методы. В рамках проспективного исследования обследовано 80 женщин в возрасте от 26 до 35 лет. Основная группа включала 42 женщины с эндокринными нарушениями, связанными с отсутствием овуляции, и группа сравнения – 38 женщин, которые не имели проблем с зачатием и обратились в связи с прегравидарной подготовкой. Обследование пациенток проводили по единой схеме, включающей анализ жалоб, анамнеза и клинико-лабораторное и инструментальное обследование в соответствии с Приказом Министерства здравоохранения РФ от 31 июля 2020 г. № 803н «О порядке использования вспомогательных репродуктивных технологий, противопоказаниях и ограничениях к их применению». Для анализа полученной информации использовались программные пакеты Microsoft Excel XP и Statistica 6.0. Оценка статистической значимости различий между средними значениями производилась посредством параметрического t-критерия Стьюдента.

Результаты. Возраст пациенток обеих групп колебался от 26 до 35 лет. Средний возраст пациенток 32,1 (1,4) года. Все исследуемые пациентки, независимо от группы, работали, каждая вторая имела высшее образование. Продолжительность бесплодия более 10 лет встречалась у каждой пятой – у 8 (19,04%). Снижение овариального резерва было у 10 (2,3%) женщин основной группы, которые имели в анамнезе инфекции, передающиеся половым путем. Высокая частота ранних репродуктивных потерь на сроке беременности 6–8 недель – у 10 (23,8%) женщин основной группы. Среди экстрагенитальных заболеваний лидировала проблема с избыточной массой тела и ожирением. Пациенткам (n=42) основной группы была проведена программа экстракорпорального оплодотворения (ЭКО). Положительный результат лечения бесплодия методом ЭКО был у 32 женщин, что составляет 76%. Беременность закончилась срочными родами у 24 (75%) пациенток с эндокринным фактором бесплодия.

Выводы. Ключевыми предикторами успеха программ ВРТ являются: возраст пациентки от 25 до 30 лет, индекс массы тела (ИМТ) 18,5 – 24,9 кг/м². Снижение показателей эстрадиола и антимюллерова гормона свидетельствует о снижении овариального резерва и помогает предсказать реакцию яичников на стимуляцию гонадотропинами, но не является предиктором беременности. Полученные данные подчеркивают необходимость более раннего выявления эндокринной патологии.

Ключевые слова: бесплодие, экстракорпоральное оплодотворение, эндокринное бесплодие.

Relevance. Infertility, remaining one of the most acute reproductive health problems, has been attracting the attention of specialists for several decades.

The purpose of the study. To identify the key factors influencing the probability of pregnancy in the in vitro fertilization program and successful full-term delivery in women with endocrine factor infertility.

Materials and methods. A prospective study examined 80 women aged 26 to 35 years. The main group included 42 women with endocrine disorders related to the lack of ovulation, and the comparison group included 38 women who had no problems with conception and applied for pre-pregnancy training. The examination of the patients was carried out according to a single scheme, including the analysis of complaints, medical history and underwent clinical, laboratory and instrumental examination in accordance with the Order of the Ministry

of Health of the Russian Federation dated July 31, 2020 No. 803n "On the procedure for the use of assisted reproductive technologies, contraindications and restrictions to their use." Microsoft Excel XP and Statistica 6.0 software packages were used to analyze the information received. The statistical significance of the differences between the averages was assessed using the Student's parametric t-test.

Results. The age of the patients in both groups ranged from 26 to 35 years. The average age of the patients was 32.1 (1.4) years. All the studied patients, regardless of the group, worked, and every second had a higher education. Infertility duration of more than 10 years occurred in every fifth (8(19.04%)). A decrease in the ovarian reserve of the main group in (10(2.3%)) women who had a history of sexually transmitted infections. High frequency of early reproductive losses at 6-8 weeks of pregnancy in 10 (23.8%) women of the main group. Among extragenital diseases, the leading problem is overweight and obesity. Patients (n=42) of the main group underwent an in vitro fertilization (IVF) program. 32 women had a positive result of IVF infertility treatment, which is 76%. Pregnancy ended with an emergency delivery in 24 (75%) patients with endocrine factor infertility.

Conclusions. The key predictors of the success of ART programs are: the age of the patient is from 25 to 30 years. Body mass index (BMI) is 18,5 – 24,9 kg/m². Decreased levels of estradiol and anti-Muller hormone indicate a decrease in ovarian reserve, and help predict the ovarian response to gonadotropin stimulation, but is not a predictor of pregnancy. The data obtained emphasize the need for earlier detection of endocrine pathology.

Keywords: *infertility, in vitro fertilization, endocrine infertility.*

Актуальность. Проблема бесплодия не теряет своей актуальности и остается одной из ключевых в области репродуктивной медицины на протяжении многих лет. С проблемой зачатия доводится встречаться 15–18% семейных пар, поэтому ВОЗ считает эту проблему и медицинской, и социальной [1]. Международный комитет по мониторингу вспомогательных репродуктивных технологий классифицирует бесплодие как заболевание, требующее комплексного подхода к диагностике и лечению [2]. По мнению Литвиновой Е.В. и других (2024), масштабы распространения бесплодия позволяют рассматривать его как глобальную проблему общественного здравоохранения [3].

Несмотря на новые научные достижения в репродукции и широкое внедрение ее во вспомогательные репродуктивные технологии (ВРТ), суммарная эффективность ВРТ в среднем не превышает 35,5% [4].

Цель исследования. Определить ключевые факторы, влияющие на вероятность наступления беременности в программе экстракорпорального оплодотворения и успешного доношенного родоразрешения у женщин с эндокринным фактором бесплодия.

Материалы и методы. В рамках проспективного исследования обследовано 80 женщин в возрасте от 26 до 35 лет. Основная группа включала 42 женщины с эндокринными нарушениями, связанными с отсутствием овуляции, группа сравнения – 38 женщин, которые не имели проблем с зачатием и обратились в связи с прегравидарной подготовкой.

Обследование пациенток проводили по единой схеме, включающей анализ жалоб, анамнеза и клиничко-лабораторное и инструментальное обследование в соответствии с Приказом Министерства здравоохранения РФ от 31 июля 2020 г. № 803н «О порядке использования вспомогательных репродуктивных технологий, противопоказаниях и ограничениях к их применению».

Основные параметры, которые выбрали для анализа: снижение показателей прогестерона во вторую фазу менструального цикла, метод лечения ЭКО в группе сравнения и акушерские исходы.

Первичные сведения были собраны, проанализированы и систематизированы, выполнена статистическая обработка данных с применением параметрических и непараметрических статистических критериев. Для анализа полученной информации использовались программные пакеты Microsoft Excel XP и Statistica 6.0. Оценка статистической значимости различий между средними значениями производилась посредством параметрического t-критерия Стьюдента.

Результаты. Возраст пациенток обеих групп колебался от 26 до 35 лет. Средний возраст пациенток – 32,1 (1,4) года.

Все исследуемые пациентки, независимо от группы, работали, каждая вторая имела высшее образование.

Следует отметить высокую сексуальную активность. Ранний сексуальный опыт (с подросткового возраста) был у каждой пятой пациентки – у 8 (19%) в основной группе, и у каждой четвертой – у 10 (26%) – в группе сравнения.

Следует отметить, что пациентки с ранним началом половой жизни чаще имели в анамнезе инфекции, передающиеся половым путём (ИППП). При углубленной оценке анамнеза у 8 (19,5%) женщин основной группы выявлены инфекции, передающиеся половым путем, в воз-

расте до 21 года, у 4 (9,5%) – с 22 лет до 30 лет; в группе сравнения – у 2 (5,2%) и у 4 (10,5%) соответственно. В основной группе хламидиоз был у 6 (14,2%), трихомоноз – у 4 (9,5%), микоплазма гениталиум – у 2 (4,7%), в группе сравнения соответственно хламидиоз – у 2 (5,2%), трихомоноз – у 2 (5,2%), микоплазма гениталиум – 2 (5,2%). Установлено, что абсолютное снижение овариального резерва основной группы было у 10 (2,3%) женщин, которые имели в анамнезе инфекции, передающиеся половым путем. Результаты нашего исследования согласуются с данными Адамян Л.В. (2023 г.), что подобные инфекции провоцируют изменения, приводящие к снижению чувствительности рецепторов к гонадотропинам и в результате приводят к снижению фертильности [6]. По мнению В.Е. Радзинского (2017 г.), при указанной патологии наблюдается нарушение рецептивности эндометрия к гормонам, что нарушает процессы имплантации эмбриона и его дальнейшего развития [7].

У женщин основной группы снижено число нежелательных беременностей – 3 (7,1%), таких было 5 (13,1%) из группы сравнения, которые закончились медицинским абортom.

Особо следует уделить внимание высокой частоте – 10 (23,8%) женщин, ранних репродуктивных потерь на сроке беременности 6–8 недель. И ведущей была неразвивающаяся беременность – у 6 (60%) и самопроизвольный выкидыш – 4 (40%). По гистологическому заключению абортуса причиной неразвивающейся беременности были искаженная фолликулиновая стадия со сниженным эстрогенным стимулом и, следовательно, гестагенным, сопровождающаяся неполноценной гравидарной перестройкой эндометрия, недостаточностью децидуализации, гипоплазией эндометрия, эндокринными нарушениями.

Время безуспешных попыток зачатия до 5 лет при регулярной половой жизни без контрацепции отмечено у 27 (64,2%) пациенток основной группы. Отсутствие беременности в течение 6–9 лет – у 7 (16,6%). Продолжительность бесплодия более 10 лет встречалось у каждой пятой – 8 (19,04%).

Среди гинекологических заболеваний у женщин основной группы лидировали эндокринные нарушения менструальной функции. Каждая четвертая – 10 (23,8%) пациенток – указала на раннее менархе, у 5 (11,9%) – менархе в 17 лет.

Нарушения менструального цикла по типу гиперполименореи выявлено в группе наблюдения – у 8 (19,4%), в группе сравнения – у 2 (5,2 %); по типу олигоаменореи – у 18 (42,8%), в группе сравнения – у 2 (5,2 %); дисменореи – у 12 (28,5%) и у 20 (52,6%) соответственно.

У всех женщин основной группы (100%) выявлено снижение уровня прогестерона.

Прогестерон менее 10 нг/мл и ановуляторные циклы (проводилась фолликулометрия в нескольких циклах) характерны для 20 (47,6%) пациенток, прогестерон менее 30 нг/мл в трех последовательных циклах – 22 (52,3%), что является недостаточностью лютеиновой фазы.

По анализу критериев постановки диагноза синдрома поликистозных яичников (ановуляция, УЗИ-признаки поликистозной структуры яичников по данным УЗИ, гиперандрогения (клиническая или биохимическая)) выявлен у 15 (35,7%) из основной группы.

При углубленном исследовании на втором месте был генитальный эндометриоз, встречается у каждой пятой – 9 (21,4%), в группе сравнения – 11 (28,9%).

У каждой третьей – 12 (28,5%) и пятой женщины – 7 (18,4%) диагностирована интерстициальная миома матки методом ультразвукового исследования.

Учитывая, что в патогенезе дисгормональных заболеваний молочных желез (ДДМЖ) имеют значение такие факторы, как овариальная недостаточность (ановуляция, недостаточность лютеиновой фазы цикла, относительное преобладание эстрадиола и недостаток прогестерона), изменение рецепции к половым стероидным гормонам, активность пролиферации и апоптоза эпителия, изменение васкуляризации ткани молочной железы. Чаще при эндокринном бесплодии – 17 (40%) против 11 (28,9%) – в группе сравнения выявлялись ДДМЖ.

Полипы эндометрия были в анамнезе в группе наблюдения у 7 (16,6%), в группе сравнения – у 3 (7,8%).

Овариальный резерв оценивали по уровню фолликулостимулирующего гормона (ФСГ), эстрадиола и антимюлерова гормона (АМГ) в сыворотке крови.

Следует отметить высокий уровень АМГ – более 10 нг/мл диагностирован в основной группе только у 10 (16,6%) женщин, у каждой третьей – у 10 (23,8%) – показатель АМГ был ниже 1,2 нг/мл. В группе сравнения не выявлено снижение уровня АМГ.

Повышение уровня в группе наблюдения ФСГ 10–24 мМЕ/мл – у 6 (14,2%), в группе сравнения не выявлено. У каждой шестой в группе наблюдения ФСГ повышен – 25 мМЕ/мл и более – у 7 (16,6%), в группе сравнения не выявлен. У каждой второй снижен показатель эстрадиола менее

30 пг/мл (21 (50,0%)), у пациенток группы сравнения концентрация указанных гормонов в сыворотке крови соответствовала физиологическим показателям.

У 7 (16,6%) пациентов основной группы установлена преждевременная недостаточность яичников (ПНЯ) в возрасте менее 40 лет, повышение уровня ФСГ более 25 МЕ/мл, подтвержденное двумя тестами, с интервалом 4–6 недель.

Среди экстрагенитальных заболеваний лидирует проблема с избыточной массой тела и ожирением. Установлена высокая частота с избыточной массой тела и ожирения – 20 (47,7%) в основной группе и 12 (32,0%) в группе сравнения. С нормальной массой тела были 22 (52,3%) женщины в основной группе и 26 (68,0%) – в группе сравнения.

Пациенткам (n=42) основной группы проведена программа экстракорпорального оплодотворения (ЭКО) со средней дозой гонадотропинов 1917 МЕ, количество дней стимуляции – 10 (2,1). Положительный результат лечения бесплодия методом ЭКО был у 32 женщин, что составляет 76%. Беременность закончилась срочными родами у 24 (75%) пациенток с эндокринным фактором бесплодия.

Обращает на себя внимание высокая частота осложнений во время беременности и соматических заболеваний: гестационный сахарный диабет – у 8 (33%), латентная железодефицитная анемия – у 20 (83,3%), гестационная артериальная гипертензия – у 4 (16,6%), гестационный пиелонефрит – у 3 (12,5%), вагиниты, цервициты – у 18 (75%), угроза прерывания беременности – у 24 (100%), угроза преждевременных родов – у 10 (29,4%), истмико-цервикальная недостаточность, всем введен акушерский пессарий – у 4 (16,6%), маловодие – у 6 (25%), фетоплацентарная недостаточность – у 8 (33,3%), отеки беременной – у 7 (29%). Беременность закончилась преждевременными родами на сроке 34 недели – у одной (4,1%) пациентки. Роды через естественные родовые пути – у 18 (75%), роды путем операции кесарево сечение – у 6 (25%).

Поздний выкидыш – 1 (4,7%), на сроке 16 недель, произошел из 32 положительных результатов после программы ЭКО, по гистологическому заключению причиной прерывания беременности по гистологии была гематогенная инфекция.

Неразвивающаяся беременность на сроке 6–8 недель была у 2 (6,2%) пациенток, с проведением выскабливания полости матки в стационаре.

Беременность не наступила у 10 (23,8%) женщин в основной группе, им предложен перенос киоэмбриона – 6 (25%).

Частота родов в срок в группе наблюдения составила 57%, тогда как в группе сравнения – 94,7%. Общая эффективность наступления беременности – 76% против 100% соответственно.

В гистологических заключениях причиной потерь беременности указаны недостаточность децидуализации, гипоплазия эндометрия, эндокринные нарушения.

Акушерский анамнез: у женщин с предыдущей беременностью был более высокий коэффициент живорождения. Сопутствующие гинекологические и эндокринные заболевания – эндометриоз, миома матки, хронические воспалительные заболевания снижают фертильность женщины. Перенесенные оперативные вмешательства – тубэктомии, операции на яичниках значительно снижают овариальный резерв и снижают качество ооцитов.

Длительность бесплодия – самый высокий коэффициент живорождения можно ожидать через год, за которым следует постепенное снижение до 5 лет, с последующим дальнейшим снижением.

Выводы. Ключевыми предикторами успеха программ ВРТ являются: возраст пациентки – самый высокий коэффициент живорождения наблюдается у женщин в возрасте от 25–30 лет, индекс массы тела – наибольшие шансы на успех наблюдались в диапазоне ИМТ 18,5 – 24,9 кг/м², состояние менструальной функции – нерегулярные менструальные функции снижают вероятность наступления беременности. Гормональный профиль (ФСГ, АМГ, эстрадиол): снижение АМГ и эстрадиола и повышение ФСГ говорят о снижении овариального резерва, помогают предсказать реакцию яичников на стимуляцию гонадотропинами, но не являются предиктором беременности. Полученные данные подчеркивают необходимость более раннего выявления эндокринной патологии и оптимизации подходов к подготовке таких пациенток к программам ЭКО, включая коррекцию метаболических нарушений и гормонального дисбаланса.

Литература/References

1. Ланцбург М.Е., Крысанова Т.В., Соловьева Е.В. Исследования психосоматических аспектов гинекологических и андрологических заболеваний и бесплодия: обзор современных зарубежных исследований // Современная зарубежная психология, 2016. Т. 5, № 2. – С. 67–77.

-
2. Литвинова Е.В., Носкова О.В. Бесплодие – глобальная медико-социальная проблема мирового сообщества // *Мать и Дитя в Кузбассе*, 2024, № 3(98). – С. 26–32.
 3. Савостина Г.В., Перминова С.Г., Тимофеева А.В., Веюкова М.А. Современные методы оценки имплантационного потенциала эмбрионов в программах вспомогательных репродуктивных технологий // *Доктор.Ру*. 2021, № 20(8). С. 12–18.
 4. Laxmi Shingshetty, Natalie J. Cameron, David J. McLernon, Siladitya Bhattacharya «Предикторы успеха экстракорпорального оплодотворения» – перевод обзорной статьи из журнала *Fertility and Sterility*; оригинал: Shingshetty L. et al. Predictors of success after in vitro fertilization // *Fertility and Sterility*. – 2024, Т. 121, № 5. – С. 742–751. DOI: 10.1016/j.fertnstert.2024.03.003.
 5. Адамян Л.В. Сибирская Е.В., Шарков С.М. Пивазян Л.Г., Шаповаленко Р.А., Закарян А.А. Влияние инфекций, передающихся половым путём, на репродуктивное здоровье девочек-подростков. *Российский педиатрический журнал*. 2023; 26(5) <https://doi.org/10.46563/1560-9561-2023-26-5-376-382>
 6. Радзинский В.Е., Петров Ю.А., Полина М.Л. Хронический эндометрит: современные аспекты // *Кубанский научный медицинский вестник*. 2017;24(5): 69-74. DOI: 10.25207/1608-6228-2017-24-5-69-74

SELECTION OF TACTIC AND OF METHODS SURGICAL TREATMENT IN NEWBORNS WITH CONGENITAL ACUTE DUODENAL OBSTRUCTION

B.B. Ergashev¹, U.A. Hamroev²

¹Tashkent State Medical University, Tashkent, Uzbekistan

²Republic of center perenotologist, Tashkent, Uzbekistan

Objective. To improve the results of treatment of congenital duodenal obstruction (CDO) in newborns by optimizing the tactics and methods of surgical correction.

Methods. We conducted a retrospective review of 169 patients with CDO who underwent surgical treatment between 2017 and 2025 at the Neonatal Surgery Training and Methodological Center under the Republican Perinatal Center of the Republic of Uzbekistan. All patients diagnosed with CDO, regardless of the cause of obstruction, were included in the study.

Results. In our study, laparoscopic access in the correction of CDO demonstrated clear advantages over traditional open intervention with a reduction in postoperative early and late complications. Despite the fact that the average duration of the operation at laparoscopy was longer than at laparotomy, patients recovered noticeably faster in the early postoperative period. In particular, the use of laparoscopy made it possible to reduce the length of hospital stay by approximately 1.6 days, limit the use of narcotic analgesics on the first day, and ensure a better cosmetic result for the wound.

Conclusion. Laparoscopic access is recommended as a minimally invasive choice method in neonatal surgery for the correction of VDN in newborns, taking into account the experience of surgeons and the high qualifications of anesthesiologists and resuscitators.

Key words: duodenal obstruction; newborns; anastomoses; laparoscopic method.

For citation: Bahtiyor B. Ergashev, Ulugbek A. Hamroev. Selection of tactic and of methods surgical treatment in newborns with congenital acute duodenal obstruction.

Relevance. Congenital duodenal obstruction (CDO) in children is the result of various defects in embryonic development, disturbances in the intestinal recanalization process, formation of internal organs, as well as abnormalities in the relationships during embryogenesis between the duodenum (DU) and other structures (for example, the pancreas (PG) or portal vein), which can also lead to CDO [1, 2, 3, 4, 5]. According to the world literature, the incidence of CDO in newborns is 1:5000–10000 [3, 6, 7, 8]. Moreover, 25–30% of CDO cases are combined with Down syndrome [9, 10, 11, 12, 13]. Despite certain successes in the surgical correction of VDN, to date, issues of antenatal and early postnatal diagnosis, the choice of surgical treatment method and postoperative management of children remain a subject of debate and remain relevant in neonatal surgery [1, 6, 7, 14].

Purpose of the study. Improving the results of treatment of VDN in newborns by optimizing tactics and methods of surgical correction.

Materials and methods. We conducted a retrospective review of 169 patients with VDN who underwent surgical treatment between 2017 and 2025 at the Neonatal Surgery Training, Treatment, and Methodological Center of the Republican Perinatal Center of the Republic of Uzbekistan. The study included all patients diagnosed with VDN, regardless of the cause of obstruction. Data were collected from medical records, including gestational age, birth weight, weight at surgery, perioperative stability, clinical presentation, diagnostic tests, surgical details, and outcomes. Follow-up data were obtained during outpatient visits and telephone interviews with families.

A total of 169 patients met the inclusion criteria. Of all the identified cases, 22 (14.9%) were premature infants with partial duodenal obstruction who were admitted to a specialized department late and required prolonged intensive care until their condition was stabilized. Therefore, they were not operated on in the neonatal period and were excluded from this study. Also excluded from the study were 5 (2.9%) premature infants whose condition was critical upon admission, all stabilization measures were unsuccessful, and the patients died during the preoperative preparation stage. Thus, the study included 147 (100%) newborns, of which 79 (53.7%) were boys and 68 (46.3%) were girls.

All patients underwent a comprehensive preoperative examination, including a physical examination, laboratory tests, abdominal ultrasound, and plain and contrast abdominal radiography. Preoperative stability was assessed by anesthesiologists, and indications for surgical intervention were established for all patients. X-ray contrast examination of the upper gastrointestinal tract was performed in the supine position with the head end elevated by 30°. The volume of water-soluble contrast agent was calculated as the volume of a single feeding (weight × coefficient for newborns 1/5) × number of feedings per day (for newborns 7) = $m \times 1/5 \div 7$ in a 1:1–1:10 dilution with saline solution due to

the high osmolality of the contrast agent to avoid unwanted damage to the gastrointestinal mucosa upon contact with it. In case of low gastric motility, delayed radiographic images were taken at 1, 3, 6, 9, and 12 hours after the administration of the contrast agent, which made it possible to assess the motility and patency of the intestinal tract.

All patients underwent preoperative preparation aimed at stabilizing the biochemical composition of the blood (correction of electrolyte disturbances, bilirubin, glucose, and total protein levels), restoring the acid-base balance, and eliminating the symptoms of exsiccosis.

Based on the surgical approach used for VDN, patients were divided into two groups: laparoscopic and laparotomy. All surgeries were performed under general anesthesia with tracheal intubation. Intraoperative vital signs and exhaled carbon dioxide levels were continuously monitored to ensure surgical safety and to promptly decide on conversion in the event of uncontrolled metabolic disturbances developing during laparoscopy. Laparoscopic intervention was performed using a three-port approach. The first (umbilical) trocar was inserted using an open laparoscopic technique without a Veress needle, and CO₂ insufflation was maintained at a pressure of 6–8 mmHg. Two additional 3-mm diameter working ports were inserted in the right and left hemiabdomen under laparoscopic control. Laparoscopic reconstructive procedures included laparoscopic duodenoduodenostomy, membrane excision with transverse duodenal suturing, longitudinal duodenotomy with subsequent transverse duodenal suturing, and band excision with duodenal mobilization. Open procedures included Kocher duodenoduodenostomy, Kimura anastomosis, duodenotomy with membrane excision and transverse suturing, and longitudinal duodenotomy with transverse duodenal suturing.

Pre-established criteria for conversion were intraoperative major vessel bleeding, unclear anatomy, or anesthetic instability.

Postoperatively, patients were treated in the neonatal intensive care unit. Enteral feeding (via nasogastric tube or orally) was gradually initiated as bowel function recovered. Patients were closely monitored for potential complications, such as anastomotic leakage, peritonitis, or recurrent obstruction. Follow-up examinations were performed regularly for 1–5 years after surgery.

Results. Of the 147 patients included in the study, 109 (74.1%) were full-term infants, while 38 (25.8%) were premature infants.

The detection of polyhydramnios and the visualization of two dilated fetal abdominal fluid formations (the “double bubble” symptom) during antenatal ultrasound screening suggested duodenal obstruction in 87 (59.1%) cases, and the fetal malformation was detected in the second trimester in all pregnant women. All women were referred for further examination to the RPP of the Republic of Uzbekistan. Based on the examination results, a postnatal prognosis was determined during a perinatal consultation, and the couple was thoroughly informed of all the risks associated with the congenital malformation. No indications for termination of pregnancy were identified. The pregnant women were recommended to deliver in a multidisciplinary hospital with a neonatal intensive care unit and neonatal surgery. This antenatal care algorithm and the continuity of care between obstetric and neonatal services helped to avoid the risk of late diagnosis and the development of a critical condition due to severe intestinal obstruction (IO).

The clinical course of VDN in the early neonatal period depended on the degree of duodenal obstruction. With complete obstruction, the disease manifested itself as severe vomiting syndrome and rapid development of exsiccosis; with partial obstruction, a subacute course was observed. Most newborns were hospitalized within the first day after birth – 87 (59.1%) children, on the 2nd–3rd days – 33 (22.4%), on the 4th–10th days – 18 (12.2%). We classified hospitalization on the 11th–19th days – 9 newborns (6.1%) as late admission. The reasons were often an atypical course of VDN, masked by the symptoms of concomitant diseases and conditions. Almost all late-admitted premature infants showed signs of aspiration bronchopneumonia and exsiccosis against the background of a septic state. In premature infants, the acute course of VDN was often accompanied by severe exsiccosis, which developed at an earlier stage than in full-term infants, which is associated with the immaturity of adaptive mechanisms and requires a more careful assessment of the causes of impaired tolerance to enteral loading.

If intestinal obstruction was suspected in the postnatal period, the examination of newborns began with an abdominal ultrasound. Acute high intestinal obstruction was characterized by the presence of the “double bubble” sign, while partial high intestinal obstruction was characterized by an increase in duodenal diameter compared to normal values. In all cases of suspected intestinal obstruction, a plain chest and abdominal radiograph was performed in the upright position (in two projections). The presence of two gas bubbles with horizontal fluid levels on the plain abdominal radiograph, corresponding to a dilated stomach and duodenum, indicated obstruction of the distal duodenum. Thus, detection of the characteristic “double bubble” sign on ultrasound and radiography served as

grounds for terminating further examination of the patient. If plain chest radiography and ultrasound were insufficiently informative (which was rare), a contrast study of the stomach with a water-soluble contrast agent was performed. In this case, moderate dilation of the stomach and duodenum was detected, as well as delayed evacuation of gastric contents into the small intestine.

A comprehensive examination allowed us to identify concomitant somatic pathology, congenital malformations and genetic syndromes. In particular, 39 (26,5%) had intrauterine growth retardation; 37 (25,1%) had respiratory distress syndrome; 34 (23,7%) had hypoxic-ischemic CNS damage; 9 (6,1%) had edema syndrome. In 28 (19%) newborns, VDN was combined with other multiple developmental anomalies (of which, in 8 (28,5%) cases, it was Down syndrome). It should also be noted that the risk of developing neonatal maladjustment was extremely high in the presence of concomitant malformations. The combination of several congenital anomalies significantly complicated the course of VDN in newborns and was one of the leading factors of an unfavorable prognosis before and after surgery.

The causes of VDN in newborns in our study were: annular pancreas – in 62 (42,1%) patients; internal membrane of the duodenum – in 44 (29,9%); atresia of the duodenum – in 20 (13,6%); stenosis of the duodenum – in 15 (10,2%), aberrant vessels – in 3 (2%) and congenital cords – in 3 (2%).

The duration of preoperative preparation in the study group was 48–72 hours from the moment the child was admitted.

The laparoscopic method was used in 50 (34%) children. Among the laparoscopic surgeries, membrane excision with transverse suturing of the duodenum was performed in 16 (32%) cases, duodeno-duodenostomy was performed in 14 (28%) patients, longitudinal duodenotomy with subsequent transverse suturing of the duodenum in case of stenosis – in 5 (10%); excision of cords with duodenal mobilization – in 3 (6%). Conversion was required in 12 (24%) patients, the surgical intervention option was chosen from open surgeries. Thus, open anastomosis was performed in 109 (74,1%) children. With the laparoscopic method of VDN correction: duodeno-duodenostomy in 74 (67,8%) (traditional – in 39–35,7% and according to Kimura – in 35–32,1% of children); duodenotomy with excision of the membrane and transverse suturing – in 27 (24,7%) cases and longitudinal duodenotomy with transverse suturing of the duodenum in case of stenosis – in 8 (7,3%) cases.

In the immediate postoperative period, complications developed in 34 patients (23,1%). Anastomotic leakage was observed in 8 patients (5,4%); of these, repeat surgery with creation of gastrojejunal anastomosis was required in 5 cases (3,8%), and an abdominal wall fistula developed in 3 cases (2%), which subsequently closed spontaneously. Long-term functional duodenal obstruction was observed in 26 patients (17,6%), and necrotizing enterocolitis developed in 12 patients (9%); these complications were eliminated by conservative measures.

Postoperative mortality was 27 (19,7%) cases. The primary cause of death was multiple congenital malformations, which led to the development of severe pneumonia, disseminated intravascular coagulation (DIC), and multiple organ failure associated with sepsis.

Follow-up observation ranged from one month to one year after surgery in 70 surviving patients. Of these, 38 underwent laparoscopic surgery, with no recurrence of duodenal obstruction, normal nutritional status, and adequate weight gain. Physical examination and parental interviews confirmed satisfactory quality of life and growth. In newborns, the laparoscopic method was characterized by a longer operative time but ensured a more uneventful postoperative course compared to the traditional (open) method of duodenal obstruction correction. Laparoscopy reduced the hospital stay (by an average of 1.6 days), limited the use of narcotic analgesics to the first 24 hours, and improved cosmetic results.

Discussion. In our study, the laparoscopic approach to correcting VDN demonstrated clear advantages over traditional open surgery, with a reduction in postoperative early and late complications. Although the average surgical duration was longer with laparoscopy than with laparotomy, patients experienced significantly faster recovery in the early postoperative period. Specifically, laparoscopy reduced the hospital stay by approximately 1.6 days, limited the use of narcotic analgesics in the first 24 hours, and ensured a better cosmetic wound outcome. Furthermore, the overall incidence of postoperative complications in the laparoscopic group was lower than with the open approach. Our data are consistent with the findings of other authors [1, 14].

Comparing our results with current literature data, it can be noted that some centers previously encountered an increased incidence of anastomotic leaks when mastering the laparoscopic technique [5]. However, accumulated experience and technical modifications have made it possible to significantly reduce these risks. In agreement with this, recent publications report consistently good outcomes in laparoscopic duodenoduodenostomy formation in newborns [1, 6, 10, 14]. Our approach included a careful selection of the technique depending on the nature of the obstruction: for extrain-

testinal causes (annular pancreas), we preferred laparoscopic duodenoduodenostomy, whereas for local membranous obstruction, duodenotomy with excision of the obstructive membrane and subsequent transverse suturing of the intestine is optimal. This differentiated approach, in line with recommendations from Russian surgeons, has enabled us to achieve a high success rate in our work.

The development of neonatal resuscitation, parenteral nutrition, and the ability to manage comorbid conditions has reduced mortality to 5–10%, and in most cases, death occurs due to comorbidities, primarily congenital heart defects [1, 3, 6]. Similarly, in our series, the accumulation of surgeons' experience in performing laparoscopic procedures, improvements in anesthesiology, and postoperative care have led to a reduction in complications and mortality among children with congenital heart disease.

Conclusions:

1. When choosing a surgical approach, it is important to consider the nature of the obstruction and the child's overall condition. With adequate preoperative stabilization and the absence of severe comorbidities, preference should be given to laparoscopic duodenoduodenostomy to correct extraintestinal causes of obstruction. This minimizes surgical trauma and speeds recovery. However, for intracavitary obstructions, a laparotomy approach with membrane removal and transverse intestinal suturing is more effective.

2. The laparoscopic method of correcting VDN in newborns has proven its relative effectiveness, which was associated with faster postoperative recovery, fewer complications and a shorter hospital stay.

3. It is recommended to use laparoscopic access as a minimally invasive method of choice in neonatal surgery for the correction of VDN in newborns, taking into account the experience of surgeons and the high qualifications of anesthesiologists and resuscitators.

Literature

1. Kozlov Yu.A., Rasputin A.A., Baradieva P.A., Cheremnov V.S., Ochirov Ch.B., Zvonkov D.A., Kovalkov K.A., Polyan S.S., Chubko D.M., Kapuller V.M., Vinogradov K.A. Multicenter study of laparoscopic and open treatment of duodenal atresia // *Surgery. Journal named after N.I. Pirogov*. 2021; 5: 5–13. <https://doi.org/10.17116/hirurgia20210515>

2. Tikhon N.M., Volkova M.P., Khmelenko A.V. Chronic duodenal obstruction: a clinical case in pediatric practice // *Hepatology and gastroenterology*. 2017. Vol. 1, No. 2. P. 203–204.

3. Bax N.M., Ure B.M., van der Zee D.C., van Tuijl I. Laparoscopic duodeno-duodenostomy for duodenal atresia // *Surg Endosc*. 2001; 15(2): 217. doi: 10.1007/BF03036283

4. Bethell G.S., Long A.M., Knight M., Hall N.J.; BAPS-CASS. Congenital duodenal obstruction in the UK: a population-based study // *Arch Dis Child Fetal Neonatal Ed*. 2020; 105(2): 178–183. doi: 10.1136/archdischild-2019-317085

5. Hill S., Koontz C.S., Langness S.M., Wulkan M.L. Laparoscopic versus open repair of congenital duodenal obstruction in infants // *J Laparoendosc Adv Surg Tech A*. 2011; 21(10): 961–963. doi: 10.1089/lap.2011.0069

6. Mokrushina O.G., Razumovsky A.Yu., Shumikhin V.S., et al. Comparative evaluation of endosurgical and open intervention in newborns with duodenal obstruction // *Russian Bulletin of Pediatric Surgery, Anesthesiology and Resuscitation*. 2022. Vol. 12, No. 1. pp. 9–18. DOI: <https://doi.org/10.17816/psaic1002>

7. Chilibiisky Ya.I., Chepurnoy M.G. Modification of the Kimura operation in children with congenital duodenal obstruction // *Modern problems of science and education*. 2021. No. 6. P. 127.

8. Kay S., Yoder S., Rothenberg S. Laparoscopic duodenoduodenostomy in the neonate // *J Pediatr Surg*. 2009; 44(5): 906–908. doi: 10.1016/j.jpedsurg.2009.01.025

9. Razumovsky A.Yu., Kulikova N.V., Kholostova V.V., et al. Chilaiditi syndrome as a cause of chronic duodenal obstruction in children operated on for omphalocele // *Experimental and Clinical Gastroenterology*. 2021. No. 8 (192). P. 181–187.

10. Rostovtsev N.M., Baboshko P.G., Bazaliy V.N., Abushkin I.A., Kotlyarov A.N., Yadykin M.E., Mustakimov B.Kh., Lapin O.V. Results of treatment of duodenal obstruction in newborns // *Pediatric Bulletin of the Southern Urals*. 2016. No. 2. pp. 63–66.

11. Shchapov N.F., Keshishyan E.S., Ekimovskaya E.V., Melnik T.N., Pykhteev D.A. Organization of care for newborns with congenital malformations in the Moscow region // *Russian Bulletin of Perinatology and Pediatrics*. 2023. Vol. 68, No. 1. P. 123–127. <https://doi.org/10.21508/1027-4065-2023-68-1-123-127>

12. Ivanitskaya O., Odegova N., Shchapov N., Tsayuk Y. Band neutrophil sign: a strong first-trimester ultrasound marker of combined duodenal and esophageal atresia // *Prenat Diagn*. 2020. doi: 10.1002/pd.5848

13. van der Zee D.C. Laparoscopic repair of duodenal atresia: revisited // *World J Surg*. 2011; 35(8): 1781–1784. doi: 10.1007/s00268-011-1147-y

14. Shchapov N., Ekimovskaya E., Kulikov D., et al. Treatment of congenital duodenal obstruction: from open to laparoscopic approach for duodeno-duodenal anastomosis. *Med. Res. Arch.*, 2023;11(7.2). doi:10.18103/mra.v11i7.2.4139

ТАКТИЧЕСКИЕ ПОДХОДЫ ХИРУРГИЧЕСКОЙ КОРРЕКЦИИ ВРОЖДЁННОЙ ДУОДЕНАЛЬНОЙ НЕПРОХОДИМОСТИ У НОВОРОЖДЁННЫХ

Б.Б. Эргашев¹, У.А. Хамроев²

¹Ташкентский государственный медицинский университет, Ташкент, Узбекистан

²Республиканский перинатальный центр, Ташкент, Узбекистан

SELECTION OF TACTIC AND OF METHODS SURGICAL TREATMENT IN NEWBORNS WITH CONGENITAL ACUTE DUODENAL OBSTRUCTION

B.B. Ergashev¹, U.A. Hamroev²

¹Tashkent State Medical University, Tashkent, Uzbekistan

²Republic of center perenotologist, Tashkent, Uzbekistan

Резюме. Хирургическое лечение ВДН у новорожденных заключается в наложении анастомоза открытым доступом. Наиболее часто выполняются дуодено-дуоденоанастомоз по Кохеру или Кимуру, дуоденотомия с иссечением обтурационной мембраны, а также продольная дуоденотомия с поперечным ушиванием при стенозе. На современном этапе для улучшения результатов лечения ВДН применяется дифференцированный подход к выбору методики формирования анастомоза и устранению дефекта двенадцатиперстной кишки с использованием как открытых, так и лапароскопических методов. Несмотря на достигнутые успехи, вопросы антенатальной и ранней постнатальной диагностики, выбора оптимального метода операции и послеоперационного ведения остаются предметом дискуссий и сохраняют актуальность в неонатальной хирургии. На основе многолетнего опыта авторами проведён анализ результатов хирургического лечения 147 новорождённых с ВДН за период 2018–2025 годов. Среди них 65% детей были доношенными и 35% – недоношенными. При коррекции ВДН лапароскопический метод применён у 50 (34%) детей (в 12 случаях потребовалась конверсия в открытую операцию), открытая лапаротомия выполнена у 97 (66%) детей. В раннем послеоперационном периоде осложнения отмечены у 34 (23,1%) новорожденных, в том числе несостоятельность анастомоза – у 8 (23,5%) (в 5 случаях потребовалось повторное вмешательство), длительная функциональная непроходимость ДПК – у 26 (76,5%) и некротизирующий энтероколит сопутствовал у 12 (35,2%) оперированных детей. Лапароскопический метод обеспечивал более быстрое восстановление, меньшее число осложнений и лучший косметический результат по сравнению с открытым доступом.

Ключевые слова: дуоденальная непроходимость, новорождённые, анастомозы, лапароскопический метод.

Abstract. Surgical treatment of congenital duodenal obstruction (CDO) in newborns consists of creating an anastomosis via an open approach. The most commonly performed procedures are duodeno-duodenostomy according to Kocher or Kimura, duodenotomy with excision of an obstructing membrane followed by transverse closure, and longitudinal duodenotomy with transverse closure in cases of stenosis. At the present stage, a differentiated approach is applied to improve CDO treatment outcomes, with the choice of anastomosis technique and duodenal defect repair tailored using both open and laparoscopic methods. Despite the progress achieved, issues of ante- and early postnatal diagnosis, selection of surgical technique, and postoperative management remain debatable and urgent in neonatal surgery. Based on many years of experience, the authors analyzed the results of surgical treatment in 147 newborns with CDO between 2018 and 2025. Of these patients, 65% were full-term and 35% were premature. For CDO correction, a laparoscopic approach was used in 50 (34%) cases (conversion to open surgery was required in 12 cases), and open laparotomy was performed in 97 (66%) cases. Early postoperative complications were observed in 34 (23.1%) patients, including anastomotic leakage in 8 (23.5%) (with reoperation required in 5 cases), prolonged functional duodenal obstruction in 26 (76.5%), and necrotizing enterocolitis in 12 (35.2%) patients. The laparoscopic method was associated with a longer operative time but resulted in faster recovery, fewer complications, and a better cosmetic outcome compared to the open approach.

Key words: duodenal obstruction, newborns, anastomoses, laparoscopic method.

Актуальность. Врожденная дуоденальная непроходимость (ВДН) у детей является результатом различных дефектов эмбрионального развития, нарушений процесса реканализации кишечника, формирования внутренних органов, а также аномалий взаимоотношений в эмбриогенезе между двенадцатиперстной кишкой (ДПК) и другими структурами (например, поджелудочной железой (ПЖ) или воротной веной), что также может приводить к ВДН [1, 2, 3,4, 5]. По

данным мировой литературы, частота ВДН у новорождённых составляет 1:5000–10000 [3, 6, 7, 8]. При этом 25–30% случаев ВДН сочетаются с синдромом Дауна [9, 10, 11, 12, 13]. Несмотря на определённые успехи в хирургической коррекции ВДН, до настоящего времени вопросы антенатальной и ранней постнатальной диагностики, выбора метода хирургического лечения и послеоперационного ведения детей остаются предметом дискуссий и сохраняют актуальность в неонатальной хирургии [1, 6, 7, 14].

Цель исследования. Улучшение результатов лечения ВДН у новорождённых путём оптимизации тактики и методов хирургической коррекции.

Материалы и методы. Мы провели ретроспективный обзор 169 пациентов с ВДН, перенесших хирургическое лечение в период с 2017 по 2025 год в учебно-лечебно-методическом центре неонатальной хирургии при Республиканском перинатальном центре РУз. В исследование были включены все пациенты с диагнозом ВДН, вне зависимости от причин обструкции. Данные были собраны из медицинской документации, включая гестационный возраст, массу тела при рождении, массу тела на момент операции, периоперационную стабильность, клиническую картину, диагностические исследования, подробности операции и исходы. Данные катамнестического наблюдения были получены в ходе амбулаторных визитов и телефонных интервью с семьями.

Критериям включения соответствовали 169 пациентов. Из всех выявленных случаев были 22 (14,9%) недоношенных ребенка с частичной обструкцией ДПК, которые поступили в специализированное отделение поздно и длительно нуждались в интенсивной терапии до стабилизации состояния, в связи с чем они не были прооперированы в период новорождённости и были исключены из настоящего исследования. Также из исследования были исключены 5 (2,9%) недоношенных новорождённых, состояние которых было критическим при поступлении, все меры по стабилизации были безуспешны, пациенты умерли на этапе предоперационной подготовки. Таким образом, в исследование вошли 147 (100%) новорожденных, среди которых было 79 (53,7%) мальчиков и 68 (46,3%) девочек.

Всем пациентам проводился комплекс предоперационных обследований, включавший физикальное обследование, лабораторные анализы, ультразвуковое исследование брюшной полости, обзорную и контрастную рентгенографию брюшной полости. Предоперационная стабильность оценивалась анестезиологами, всем пациентам были установлены показания к хирургическому вмешательству. Рентген-контрастное исследование верхних отделов желудочно-кишечного тракта проводилось в положении лёжа на спине с подъемом головного конца на 30°. Объём водорастворимого контрастного вещества рассчитывали как объём разового кормления ($\text{вес} \times \text{коэффициент для новорожденных } 1/5) \div \text{количество кормлений в сутки (для новорожденных - 7)} = m \times \frac{1}{5} \div 7$) в разведении 1:1–1:10 с физиологическим раствором ввиду высокой осмолярности контрастного вещества во избежание нежелательных повреждений слизистой ЖКТ при контакте с ним. При низкой моторике желудка выполняли отсроченные рентгенологические снимки через 1, 3, 6, 9, и 12 часов от введения контрастного вещества, что позволяло оценить моторику и проходимость кишечного тракта.

Всем пациентам проводили предоперационную подготовку, направленную на стабилизацию биохимического состава крови (коррекцию электролитных нарушений, уровня билирубина, глюкозы, общего белка), восстановление кислотно-основного состояния и устранение симптомов эксикоза.

По виду проводимого доступа оперативного вмешательства при ВДН пациенты были разделены на две группы: лапароскопическая и лапаротомная. Все операции проводились под общей комбинированной анестезией с интубацией трахеи, интраоперационно проводился постоянный мониторинг витальных функций и содержание углекислого газа в выдыхаемой газовой смеси для обеспечения безопасности хирургического вмешательства и для принятия своевременного решения о конверсии в случае развития неконтролируемых метаболических нарушений в процессе выполнения лапароскопии. Лапароскопическое вмешательство выполнено с использованием трехпортового доступа. Первый (пупочный) троакар устанавливался открытой лапароскопической техникой без иглы Вереша, инсуффляция CO_2 поддерживалась при давлении 6–8 мм рт. ст. Два дополнительных рабочих порта диаметром 3 мм устанавливались в правой и левой половине живота под лапароскопическим контролем. Варианты реконструктивного этапа при лапароскопических вмешательствах: было лапароскопическое наложение дуодено-дуоденоанастомоза, иссечение мембраны с поперечным ушиванием ДПК, продольная дуоденотомия с последующим поперечным ушиванием ДПК и иссечение тяжей с

мобилизацией ДПК. Среди открытых вмешательств выполнялись операция наложения дуодено-дуоденоанастомоза по Кохеру, анастомоз по Кимуру, дуоденотомия с иссечением мембраны и поперечным ушиванием, продольная дуоденотомия с поперечным ушиванием ДПК.

Предварительно установленными критериями для конверсии были интраоперационное кровотечение из крупных сосудов, неясная анатомия или анестезиологическая нестабильность.

В послеоперационном периоде пациенты находились на лечении в отделении реанимации и интенсивной терапии для новорожденных. Энтеральное питание (через назогастральный зонд или через рот) начиналось постепенно на фоне восстановления функции кишечника. Пациенты находились под тщательным наблюдением на предмет возможных осложнений, таких как несостоятельность анастомоза, перитонит или рецидив непроходимости. Последующие осмотры проводились регулярно в рамках катамнестического наблюдения в течение 1–5 лет после операции

Результаты. Из 147 пациентов, вошедших в исследование, преобладали доношенные дети – 109 (74,1%), недоношенных детей было 38 (25,8%).

Выявление многоводия и визуализация у плода двух расширенных жидкостных образований в брюшной полости (симптом «double bubble») при антенатальном ультразвуковом скрининге позволили заподозрить дуоденальную непроходимость в 87 (59,1%) случаях, и у всех беременных порок развития плода был обнаружен во II триместре. Все женщины были направлены на дообследование в РПП РУз, по результатам обследования в рамках перинатального консилиума был определен постнатальный прогноз, и семейной паре были подробно разъяснены все риски, связанные с врожденным пороком развития. Показаний к прерыванию беременности выявлено не было. Беременным было рекомендовано родоразрешение в условиях многопрофильного стационара, в составе которого есть неонатальная реанимация и неонатальная хирургия. Данный алгоритм родового наблюдения и преемственная помощь акушерской и неонатальной службы позволила избежать риска поздней диагностики и развития критического состояния на фоне высокой кишечной непроходимости (КН).

Клиническое течение ВДН в раннем неонатальном периоде зависело от степени обструкции ДПК. При полной обструкции заболевание проявлялось выраженным рвотным синдромом и быстрым развитием эксикоза; при частичной обструкции наблюдалось подострое течение. Большинство новорожденных было госпитализировано в первые сутки после рождения – 87 (59,1%) детей, на 2–3-и сутки – 33 (22,4%), на 4–10-е сутки – 18 (12,2%). К позднему поступлению мы отнесли госпитализацию на 11–19-е сутки – 9 (6,1%) новорожденных. Причинами часто служило атипичное течение ВДН, маскирующееся под симптоматику сопутствующих заболеваний и состояний. Почти у всех поздно поступивших недоношенных детей наблюдались признаки аспирационной бронхопневмонии и эксикоза на фоне септического состояния. У недоношенных новорожденных острое течение ВДН часто сопровождалось тяжёлым эксикозом, который развивался на более ранние сроки, чем у доношенных, что связано с незрелостью адаптационных механизмов и требует более пристальной оценки причин нарушения толерантности к энтеральной нагрузке.

При подозрении на кишечную непроходимость в постнатальном периоде обследование новорожденных начинали с ультразвукового исследования органов брюшной полости. Острая высокая КН проявлялась наличием симптома «двойного пузыря», а при частичной высокой КН отмечалось увеличение диаметра ДПК по сравнению с нормативными значениями. Рентгенологически во всех случаях при подозрении на ВДН выполняли обзорную рентгенографию грудной и брюшной полости в вертикальном положении (в двух проекциях). Наличие на обзорном рентгеновском снимке брюшной полости двух газовых пузырей с горизонтальными уровнями жидкости, соответствующих расширенному желудку и ДПК, указывало на обструкцию дистального отдела ДПК. Таким образом, выявление характерного симптома «двойного пузыря» при УЗИ и рентгенографии служило основанием для прекращения дальнейшего обследования пациента. Если обзорная рентгенография и УЗИ оказывались недостаточно информативными (что наблюдалось редко), проводили контрастное исследование желудка с водорастворимым контрастом. При этом выявляли умеренное расширение желудка и ДПК, а также замедленную эвакуацию желудочного содержимого в тонкую кишку.

Комплексное обследование нами позволяло выявлять сопутствующую соматическую патологию, врожденные пороки развития и генетические синдромы. В частности, у 39 (26,5%) – задержка внутриутробного развития; у 37 (25,1%) – синдром дыхательных расстройств; у 34 (23,7%) отмечалось гипоксически-ишемическое поражение ЦНС; у 9 (6,1%) – отёчный синдром. У 28 (19%) новорожденных ВДН сочеталось с другими множественными аномалиями развития (из

них в 8 (28,5%) случаях был синдром Дауна). Следует также отметить, что риск развития неонатальной дезадаптации был крайне высок при наличии сопутствующих пороков развития. Сочетание нескольких врождённых аномалий значительно осложняло течение ВДН у новорожденных и являлось одним из ведущих факторов неблагоприятного прогноза до- и послеоперационного периода.

Причинами ВДН у новорождённых в нашем исследовании были: кольцевидная ПЖ – у 62 (42,1%) пациента; внутренняя мембрана ДПК – у 44 (29,9%); атрезия ДПК – у 20 (13,6%); стеноз ДПК – у 15 (10,2%), аберрантные сосуды – у 3 (2%) и врождённые тяжи – у 3 (2%).

Длительность предоперационной подготовки в исследуемой группе составляла 48–72 часа с момента поступления ребёнка.

Лапароскопический метод использован у 50 (34%) детей. Среди лапароскопических операций иссечение мембраны с поперечным ушиванием ДПК проведено у 16 (32%), наложение дуодено-дуоденоанастомоза – у 14 (28%) пациентов, продольная дуоденотомия с последующим поперечным ушиванием ДПК при стенозе – у 5 (10%); иссечение тяжей с мобилизацией ДПК – у 3 (6%). 12 (24%) пациентам потребовалась конверсия, вариант хирургического вмешательства был выбран из открытых операций. Таким образом, наложение анастомоза открытым способом было выполнено у 109 (74,1%) детей. При лапаротомном способе коррекции ВДН: дуодено-дуоденоанастомоза в 74 (67,8%) (традиционной – у 39–35,7% и по Кимуру – у 35–32,1% детей); дуоденотомия с иссечением мембраны и поперечным ушиванием – у 27 (24,7%) и продольная дуоденотомия с поперечным ушиванием ДПК при стенозе – в 8 (7,3%) случаях.

В ближайшем послеоперационном периоде осложнения возникли у 34 (23,1%) пациентов. Несостоятельность анастомоза отмечена у 8 (5,4%) пациентов; из них в 5 (3,8%) случаях потребовалось повторное оперативное вмешательство с наложением гастроюнального анастомоза, а в 3 (2%) случаях сформировался свищ брюшной стенки, который впоследствии закрылся самостоятельно. Длительная функциональная непроходимость ДПК наблюдалась у 26 (17,6%) пациентов, а некротизирующий энтероколит развился у 12 (9%) пациентов; указанные осложнения удалось устранить консервативными мерами.

Послеоперационная летальность составила 27 (19,7%) случаев. Основной причиной летальных исходов явились множественные пороки развития, на фоне которых развивались тяжёлая пневмония, ДВС-синдром и полиорганная недостаточность при сепсисе.

Катамнестическое наблюдение было с 1 месяца до 1 года после операции у 70 выживших пациентов, среди которых 38 пациентам проведены лапароскопические операции, где отмечалось отсутствие рецидивов дуоденальной непроходимости, нормальное усвоение питания и адекватная прибавка в весе. Физикальное обследование и опрос родителей подтвердили удовлетворительное качество жизни и роста ребенка. У новорожденных лапароскопический метод характеризовался более длительным временем операции, но обеспечивал более гладкое послеоперационное течение по сравнению с традиционным (открытым) методом коррекции ВДН. Применение лапароскопии позволило сократить длительность пребывания в стационаре (в среднем на 1,6 суток), ограничить применение наркотических анальгетиков первыми 24 часами и улучшить косметические результаты.

Обсуждение. В нашем исследовании лапароскопический доступ при коррекции ВДН продемонстрировал явные преимущества перед традиционным открытым вмешательством с уменьшением послеоперационных ранних и поздних осложнений. Несмотря на то, что средняя длительность операции при лапароскопии была больше, чем при лапаротомии, у пациентов заметно ускорялось восстановление в раннем послеоперационном периоде. В частности, использование лапароскопии позволило сократить срок пребывания в стационаре примерно на 1,6 суток, ограничить применение наркотических анальгетиков в первые сутки и обеспечить лучший косметический результат раны. При этом общее число послеоперационных осложнений в группе лапароскопических вмешательств оказалось ниже, чем при открытом доступе. Наши данные согласуются с выводами других авторов [1, 14].

Сравнивая наши результаты с современными литературными данными, можно отметить, что ранее при освоении лапароскопической методики некоторые центры сталкивались с повышенным числом несостоятельств анастомозов [5]. Однако накопленный опыт и технические модификации позволили существенно снизить эти риски. Согласно этому в недавних публикациях сообщается о стабильно хорошем исходе при лапароскопическом формировании дуодено-дуоденоанастомоза у новорождённых [1, 6, 10, 14]. Наш подход включал тщательный выбор методики в зависимости от характера обструкции: при экстракишечных причинах (кольцевидной поджелудочной железе) мы предпочитали лапароскопическое выполнение дуодено-дуоденоанастомоза, тогда как при локальной мембранозной непроходимости оптимальны

дуоденотомия с иссечением обтурационной перепонки и последующее поперечное ушивание кишки. Такая дифференцированная тактика сочетается с рекомендациями отечественных хирургов и позволила обеспечить высокий процент успешных исходов в нашей работе.

Развитие неонатальной реанимации, парентерального питания, возможности справляться с сопутствующими состояниями сократило летальность до 5–10%, и в большинстве случаев летальный исход наступает от сопутствующей патологии, в основном от врожденных пороков сердца [1, 3, 6]. Так и в нашей серии накопление опыта хирургов в проведении лапароскопических операций, совершенствование анестезиологического сопровождения и послеоперационного выхаживания пациентов привело к снижению осложнений и летальности среди детей с ВДН.

Выводы:

1. Для выбора метода хирургического доступа важно учитывать характер обструкции и общее состояние ребёнка. При адекватной предоперационной стабилизации и отсутствии тяжёлых сопутствующих патологий предпочтение следует отдавать лапароскопическому дуоденодуоденоанастомозу для коррекции экстраинтестинальных причин обструкции. Это позволяет минимизировать травматичность операции и ускорить восстановление. В то же время при внутриполостных обтурациях эффективнее выполнять лапаротомный доступ с удалением мембраны и поперечным ушиванием кишки.

2. Лапароскопический метод коррекции ВДН у новорождённых доказал свою относительную эффективность, которая связана с более быстрым послеоперационным восстановлением, меньшим числом осложнений и сокращением сроков пребывания в стационаре.

3. Рекомендуется использовать лапароскопический доступ, как малоинвазивный метод выбора в неонатальной хирургии при коррекции ВДН у новорождённых с учетом опыта хирургов и высокой квалификации анестезиологов и реаниматологов.

Литература/References

1. Козлов Ю.А., Распутин А.А., Барадиева П.А., Черемнов В.С., Очиров Ч.Б., Звонков Д.А., Ковальков К.А., Полоян С.С., Чубко Д.М., Капуллер В.М., Виноградов К.А. Мультицентровое исследование лапароскопического и открытого лечения дуоденальной атрезии // Хирургия. Журнал им. Н.И. Пирогова. 2021; 5: 5–13. <https://doi.org/10.17116/hirurgia20210515>.
2. Тихон Н.М., Волкова М.П., Хмеленко А.В. Хроническая дуоденальная непроходимость: клинический случай в педиатрической практике // Гепатология и гастроэнтерология. 2017. Т. 1, № 2. С. 203–204.
3. Bax N.M., Ure B.M., van der Zee D.C., van Tuijl I. Laparoscopic duodeno-duodenostomy for duodenal atresia // Surg Endosc. 2001; 15(2): 217. doi: 10.1007/BF03036283.
4. Bethell G.S., Long A.M., Knight M., Hall N.J.; BAPS-CASS. Congenital duodenal obstruction in the UK: a population-based study // Arch Dis Child Fetal Neonatal Ed. 2020; 105(2): 178–183. doi: 10.1136/archdischild-2019-317085.
5. Hill S., Koontz C.S., Langness S.M., Wulkan M.L. Laparoscopic versus open repair of congenital duodenal obstruction in infants // J Laparoendosc Adv Surg Tech A. 2011; 21(10): 961–963. doi: 10.1089/lap.2011.0069.
6. Мокрушина О.Г., Разумовский А.Ю., Шумихин В.С. и др. Сравнительная оценка эндохирургического и открытого вмешательства у новорождённых с дуоденальной непроходимостью // Российский вестник детской хирургии, анестезиологии и реаниматологии. 2022. Т. 12, № 1. С. 9–18. DOI: <https://doi.org/10.17816/psaic1002>.
7. Чилибийский Я.И., Чепурной М.Г. Модификация операции Кимура у детей с врождённой дуоденальной непроходимостью // Современные проблемы науки и образования. 2021. № 6. С. 127.
8. Kay S., Yoder S., Rothenberg S. Laparoscopic duodenoduodenostomy in the neonate // J Pediatr Surg. 2009; 44(5): 906–908. doi: 10.1016/j.jpedsurg.2009.01.025.
9. Разумовский А.Ю., Куликова Н.В., Холостова В.В. и др. Синдром Хилаидити как причина хронической дуоденальной непроходимости у оперированных по поводу омфалоцеле детей // Экспериментальная и клиническая гастроэнтерология. 2021. № 8 (192). С. 181–187.
10. Ростовцев Н.М., Бабошко П.Г., Базалий В.Н., Абушкин И.А., Котляров А.Н., Ядыкин М.Е., Мустакимов Б.Х., Лапин О.В. Результаты лечения дуоденальной непроходимости у новорождённых // Педиатрический вестник Южного Урала. 2016. № 2. С. 63–66.
11. Щапов Н.Ф., Кешишян Е.С., Екимовская Е.В., Мельник Т.Н., Пыхтеев Д.А. Организация помощи новорождённым с врождёнными пороками развития в Московской области // Российский вестник перинатологии и педиатрии. 2023. Т. 68, № 1. С. 123–127. <https://doi.org/10.21508/1027-4065-2023-68-1-123-127>.
12. Ivanitskaya O., Odegova N., Shchapov N., Tsayuk Y. Band neutrophil sign: a strong first-trimester ultrasound marker of combined duodenal and esophageal atresia // Prenat Diagn. 2020. doi: 10.1002/pd.5848.
13. van der Zee D.C. Laparoscopic repair of duodenal atresia: revisited // World J Surg. 2011; 35(8): 1781–1784. doi: 10.1007/s00268-011-1147-y.
14. Shchapov N., Ekimovskaya E., Kulikov D., et al. Treatment of congenital duodenal obstruction: from open to laparoscopic approach for duodeno-duodenal anastomosis. Med. Res. Arch., 2023;11(7.2). doi:10.18103/mra.v11i7.2.4139.

NATALIA MITROFANOVNA POPOVA – SCIENTIST AND HEALTHCARE ORGANIZER: CONTRIBUTION TO THE DEVELOPMENT OF PUBLIC HEALTH AND MEDICAL EDUCATION

Resume. This article presents the academic and professional development of N.M. Popova, Doctor of Medical Sciences and Professor at the Izhevsk State Medical University. It examines her contributions to the development of public health, the organization of regional public health programs, the development of research areas in adolescent health and nursing management, and her role in the modernization of medical education and international cooperation.

Key words: *public health, healthcare organization, adolescent health, medical education, regional programs, Udmurt Republic.*

In February 2026, Doctor of Medical Sciences, Professor Natalia Mitrofanovna Popova, a scientist, educator, and healthcare organizer, one of the initiators and active participants in the development of the international activities of Izhevsk State Medical University, celebrates her 75th birthday.

After graduating from high school with a silver medal in 1968, Natalya Mitrofanovna entered the Faculty of General Medicine at the Izhevsk State Medical Institute. Since graduating in 1974, her professional career has been inextricably linked with the Department of Social Hygiene and Healthcare Organization, later renamed the Department of Public Health and Healthcare.

Her path from senior laboratory assistant to department head reflects a consistent scientific and professional development. In 1977, she became an assistant professor, in 1992, an associate professor, in 2006, and from 2010 to 2025, she headed the department, preserving and developing its scientific traditions during a period of significant transformation in the healthcare system and medical education.

Her PhD dissertation (1991), devoted to a comprehensive study of the causes and factors of injuries in rural areas, was conducted as part of the regional «Health» program. The work was distinctly practice-oriented: organizational decisions based on the research contributed to the creation of inter-district trauma centers and the improvement of preventive activities in the region.

Her doctoral dissertation (2006), «A Comprehensive Characterization of Adolescent Health (Based on the Udmurt Republic Model),» made a significant contribution to the development of scientific research in public health. The work proposed systemic management approaches to disease control and the promotion of healthy lifestyles among adolescents. Practical recommendations were reflected in the activities of the national «Health» project, including the medical examination of children and adolescents in 2011–2012.

Seven candidate dissertations have been defended under N.M. Popova's supervision. She is the author of over 600 scientific papers, co-author of encyclopedic publications on the history of medicine in Udmurtia, and an active participant in the preparation of state reports on the health of the region's population.

Developing higher nursing education is a key focus of her work. For 16 years, she headed the Faculty of Higher Nursing Education, training approximately 400 specialists – nursing managers – for healthcare organizations in several regions of Russia.

Natalia Mitrofanovna has made a significant contribution to the development of international cooperation. Since 2006, joint educational and scientific projects have been implemented with



the Samarkand State Medical University. She has presented papers at international conferences, facilitated academic mobility, and facilitated the exchange of methodological materials.

Natalia Mitrofanovna is one of the organizers of the international scientific and practical journal «Health, Demography, Ecology of the Finno-Ugric Peoples», deputy editor-in-chief.

Preserving the medical school's historical legacy occupies a special place in Professor N.M. Popova's work. Since 1980, she has been an active member of the Izhevsk State Medical Academy's Council of Veterans and heads the Council's historical section, consistently shaping the university's scientific history.

Under her leadership, the Academy's history museum operates not only as an archival center but also as a space for the professional identity of future doctors. A significant cultural and educational project was the creation of a gallery of painted portraits of the Academy's outstanding scientists. The gallery has become a symbol of the continuity of scientific generations and respect for service to medicine.

The exhibition of the portrait of Professor A.M. Shamsiev, Rector of the Samarkand State Medical University, Honorary Academician of the Izhevsk State Medical Academy, and currently Director of the Samarkand Scientific Center for Pediatric Surgery, has particular symbolic significance.

High professionalism, scientific integrity, managerial competence, dedication to the profession, and respect for the history of Russian medicine have earned Natalia Mitrofanovna a well-deserved reputation far beyond the borders of the Udmurt Republic.

Her life is an example of service to science, education and people.

From the editors:

The editorial board of INNOVATIVE SURGERY ON THE SILK ROAD congratulates Professor Natalia Mitrofanovna Popova on her 75th birthday and expresses deep gratitude for her contribution to the development of science, medical education, and international cooperation.

We wish you good health, professional longevity, and continued success in strengthening scientific ties between the countries of the Eurasian region.

BIBLIOGRAPHICAL LIST

1. Characteristics of the Lentsov-Popov-Starovoytov family labor dynasty. State Budgetary Healthcare Institution of the Udmurt Republic «Yakshur-Bodyinskaya District Hospital of the Ministry of Health of the Udmurt Republic», available at: <http://www.ybcrb.ru/dinastiiaelentsovykh>.
2. Popova N.M. Comprehensive characteristics of adolescent health (based on the Udmurt Republic model): Doctor of Medical Sciences dissertation: 14.00.33. M. 2006; 245.
3. Udmurt Republic. Healthcare. Encyclopedia. Izhevsk, 2019; 660, available at: <http://udnii.ru>.
4. Izhevsk State Medical Academy. Izhevsk, 2013; 160.
5. Izhevsk State Medical Academy. Izhevsk, 2018; 79.
6. Izhevsk State Medical Academy, Izhevsk, 2023; 180.
7. Saveliev V.N., Shubin L.L., Shabardin A.M. Popova Natalya Mitrofanovna – social hygienist, healthcare organizer, professor of the Izhevsk State Medical Academy. Perm Medical Journal, 2022. Vol. XXXIX, No. 2. – P. 100.

**ПОПОВА НАТАЛЬЯ МИТРОФАНОВНА –
УЧЁНЫЙ И ОРГАНИЗАТОР ЗДРАВООХРАНЕНИЯ: ВКЛАД В РАЗВИТИЕ
ОБЩЕСТВЕННОГО ЗДОРОВЬЯ И МЕДИЦИНСКОГО ОБРАЗОВАНИЯ**

Резюме. В статье представлен научный и профессиональный путь доктора медицинских наук, профессора ФГБОУ ВО «Ижевский государственный медицинский университет» Н.М. Поповой. Рассматривается её вклад в развитие общественного здоровья, организацию региональных программ охраны здоровья населения, формирование научных направлений в области здоровья подростков и управления сестринской деятельностью, а также участие в модернизации медицинского образования и международном сотрудничестве.

Ключевые слова: общественное здоровье, организация здравоохранения, здоровье подростков, медицинское образование, региональные программы, Удмуртская Республика.

В феврале 2026 года отмечает 75-летний юбилей доктор медицинских наук, профессор Наталья Митрофановна Попова – учёный, педагог и организатор здравоохранения, один из инициаторов и активных участников развития международной деятельности Ижевского государственного медицинского университета.

Окончив в 1968 году среднюю школу с серебряной медалью, Наталья Митрофановна поступила на лечебный факультет Ижевского государственного медицинского института. С момента окончания вуза в 1974 году её профессиональная деятельность неразрывно связана с кафедрой социальной гигиены и организации здравоохранения, впоследствии переименованной в кафедру общественного здоровья и здравоохранения.

Путь от старшего лаборанта до заведующей кафедрой отражает последовательное научное и профессиональное становление. Уже в 1977 году она стала ассистентом кафедры, в 1992 году – доцентом, в 2006 году – профессором, а с 2010 по 2025 год возглавляла кафедру, сохраняя и развивая её научные традиции в период серьёзных преобразований системы здравоохранения и медицинского образования.

Кандидатская диссертация (1991 г.), посвящённая комплексному исследованию причин и факторов травматизма в сельской местности, выполнялась в рамках региональной программы «Здоровье». Работа носила выраженный практико-ориентированный характер: обоснованные в исследовании организационные решения способствовали созданию межрайонных травматологических центров и совершенствованию профилактической деятельности в регионе.

Докторская диссертация (2006 г.) «Комплексная характеристика здоровья подростков (на модели Удмуртской Республики)» стала значимым вкладом в развитие научных исследований в области общественного здоровья. В работе предложены системные управленческие подходы к контролю заболеваемости и формированию здорового образа жизни подростков. Практические рекомендации нашли отражение в мероприятиях национального проекта «Здоровье», включая диспансеризацию детско-подросткового населения в 2011–2012 гг.

Под руководством Н.М. Поповой защищено семь кандидатских диссертаций. Она – автор более 600 научных работ, соавтор энциклопедических изданий по истории медицины Удмуртии, активный участник подготовки государственных докладов о состоянии здоровья населения региона.

Особое место в её деятельности занимает развитие высшего сестринского образования. В течение 16 лет она возглавляла факультет ВСО, подготовив около 400 специали-



стов – менеджеров сестринского дела для медицинских организаций нескольких регионов России.

Значительный вклад Наталья Митрофановна внесла в развитие международного сотрудничества. С 2006 года реализуются совместные образовательные и научные проекты с Самаркандским государственным медицинским университетом. Она выступала с докладами на международных конференциях, содействовала академической мобильности и обмену методическими материалами.

Наталья Митрофановна – один из организаторов международного научно-практического журнала «Здоровье, демография, экология финно-угорских народов», заместитель главного редактора.

Особое место в деятельности профессора Н.М. Поповой занимает сохранение исторического наследия медицинской школы. С 1980 года она является активным членом Совета ветеранов Ижевской государственной медицинской академии и возглавляет историческую секцию Совета, последовательно формируя научную летопись вуза.

Под её руководством функционирует музей истории академии – не только как архивный центр, но и как пространство профессиональной идентичности будущих врачей. Значимым культурно-образовательным проектом стало создание галереи живописных портретов выдающихся учёных академии. Галерея стала своеобразным символом преемственности научных поколений и уважения к служению медицине.

Особую символическую значимость имеет экспонирование портрета профессора, ректора Самаркандского государственного медицинского университета, Почётного академика Ижевской государственной медицинской академии, ныне директора Самаркандского научного центра детской хирургии А.М. Шамсиева.

Высокий профессионализм, научная принципиальность, управленческая компетентность, преданность профессии и уважение к истории отечественной медицины обеспечили Наталье Митрофановне заслуженный авторитет далеко за пределами Удмуртской Республики.

Её жизнь – пример служения науке, образованию и людям.

От редакции:

Редакционная коллегия журнала INNOVATIVE SURGERY ON THE SILK ROAD поздравляет профессора Наталью Митрофановну Попову с 75-летием со дня рождения и выражает глубокую признательность за вклад в развитие науки, медицинского образования и международного сотрудничества.

Желаем крепкого здоровья, профессионального долголетия и дальнейших успехов в укреплении научных связей стран Евразийского пространства.

БИБЛИОГРАФИЧЕСКИЙ СПИСОК

1. Характеристика семейной трудовой династии Ленцовых-Поповых-Старовойтовых. БУЗ УР «Якшур-Бодьинская районная больница МЗ УР», available at: <http://www.ybe crb.ru/dinastiiaelentsovykh>.

2. Попова Н.М. Комплексная характеристика здоровья подростков (на модели Удмуртской Республики): диссертация доктора медицинских наук: 14.00.33. М. 2006; 245.

3. Удмуртская Республика. Здравоохранение. Энциклопедия. Ижевск, 2019; 660, available at: <http://udnii.ru>.

4. Ижевская государственная медицинская академия. Ижевск, 2013; 160.

5. Ижевская государственная медицинская академия. Ижевск, 2018; 79.

6. Ижевская государственная медицинская академия, Ижевск, 2023; 180.

7. Савельев В.Н., Шубин Л.Л., Шабардин А.М. Попова Наталья Митрофановна – социал-гигиенист, организатор здравоохранения, профессор Ижевской государственной медицинской академии. Пермский медицинский журнал, 2022. Т. XXXIX, № 2. – С. 100.